Aus der
Medizinischen Tierklinik der Universität München.
Vorstand: Professor Dr. Nörr.

Untersuchungen über Harnsedimentfärbung mit Neutralrot zur Herstellung von Dauerpräparaten.

Dissertation
zur Erlangung des akademischen Grades eines Doktors der Veterinärmedizin der Tierärztlichen Fakultät der Ludwig-Maximilians-Universität München.

Vorgelegt von
Albert Korherr
Tierarzt aus Egelstal b. Horb.

München 1939

Gedruckt in der Dissertationsdruckerei Robert Kleinert, Quakenbrück 1939

Aus der
Medizinischen Tierklinik der Universität München.
Vorstand: Professor Dr. Nörr.

Untersuchungen über Harnsedimentfärbung mit Neutralrot zur Herstellung von Dauerpräparaten.

Dissertation
zur Erlangung des akademischen Grades eines Doktors der Veterinärmedizin der Tierärztlichen Fakultät der Ludwig-Maximilians-Universität München.

Vorgelegt von
Albert Korherr
Tierarzt aus Egelstal b. Horb.

München 1939

Gedruckt in der Dissertationsdruckerei Robert Kleinert, Quakenbrück 1939

Gedruckt mit Genehmigung der Tierärztlichen Fakultät der Universität München.

Dekan: Professor Dr. Ernst
Berichterstatter: Professor Dr. Nörr
Mitberichterstatter: Professor Dr. Paechtner

Tag der mündlichen Prüfung: 13. Juli 1939.

R. UNIV. BIBLIOTHEEK LEIDEN

Gewidmet
meinen lieben Eltern!

Einleitung.

Die moderne Färbetechnik ist in neuerer Zeit zu großer Vollkommenheit fortgeschritten. In der mikroskopischen Forschung ist das Färben ein unentbehrliches Hilfsmittel und nicht mehr wegzudenken. Dies ist in der Tatsache begründet, daß einzelne Gewebe und Zellenbestandteile Farbstoffe mit großer Energie aufzunehmen und festzuhalten vermögen. Durch das elektive Verhalten der Zellen und Gewebsbestandteile gegenüber den verschieden reagierenden Farbstoffen ist es möglich, viele Gewebselemente so deutlich zu färben, daß diese im Mikroskop häufig schon bei schwacher Vergrößerung deutlich hervortreten. Es ist jedoch nicht außer Acht zu lassen, daß sich durch das Färben Zellen, Sedimentbestandteile u. a. nicht immer so darstellen, wie es der Wirklichkeit entspricht. Es sollte daher nie unterlassen werden, zuerst die Untersuchung am frischen ungefärbten Präparat vorzunehmen, um die Ergebnisse des Befundes am gefärbten Präparat dann zu vergleichen (Schmorl [34]).

Ueber die Frage, wie sich die Wirkung der Farbstoffe auf die Gewebe vollzieht, herrscht noch wenig Klarheit. Nach Gierke (10) haben wir es bei der Färbung mit einem chemischen Prozeß zu tun. Wie sich die Stoffe chemisch verbinden, ist noch nicht sicher erforscht. Derselbe Autor meint, man müsse leider für das mikroskopische Färben den Spruch gelten lassen: „Probieren geht über Studieren".

Wie man aus der Geschichte des Färbens zu mikroskopischen Zwecken ersieht, sind die ersten Versuche auf histologisch-zoologischem Gebiet durch den Erlanger Anatomen Gerlach vorgenommen worden. In der Bakteriologie wurden später durch Robert Koch zum erstenmal Farbstoffe zur Sichtbarmachung von Bakterien aus Flüssigkeiten angewandt. Erst spät ging man daran, auch die isolierten Zellen und sonstigen Sedimentbestandteile des Harns durch Farbstoffe deutlicher zu machen. Gefärbte Harnsedimente können für Unterrichtszwecke, zur Demonstration, in Kursen gute Dienste tun. Mit großem Vorteil wird man sich konservierter Harnsedimente bedienen; besser jedoch ist es, wenn einige Dauerpräparate zur Verfügung stehen, denn man ist auch selbst bei reichlichem Krankheitsmaterial nicht immer in der Lage, die morphologischen Harnbestandteile in größerer Vollständigkeit an frischen Präparaten zu demonstrieren.

Im Laufe der Zeit hatten sich viele Harnsedimentfärbemethoden herausgebildet. Das dauernde Suchen nach neuen Methoden, welche die Harnsedimente in schönerer Weise zur Darstellung bringen sollten, ist

ein Zeichen dafür, daß die meisten der bestehenden Methoden nicht befriedigten. 1899 schrieb Sahli (32) in seinem Lehrb. d. klin. Untersuchungsmethoden: „Eine tadellose Methode, Urinsedimente zu färben, existiert nicht". Er begründet diesen Ausspruch damit, daß die meisten Farbstoffe, die zum eiweißhaltigen Urin gegossen werden, Niederschläge geben und so das Sediment verunstalten. Wenn wir nun weiterhin nach einer neuen Harnsedimentfärbemethode suchen, müssen wir auf einige wesentliche Punkte achten. Da die Harnuntersuchung, ohne mikroskopische Untersuchung gerechnet, schon viel Zeit in Anspruch nimmt, ist es vor allem wichtig, daß die Färbemethode einfach ist. Allgemein liefern die auf einfachste Art hergestellten Präparate die besten Ergebnisse. Dies bezieht sich auch auf die Herstellung von gefärbten Dauerpräparaten. 3 Forderungen scheinen mir bei der Herstellung von gefärbten Präparaten wichtig:

1. die Methode muß leicht und bequem anwendbar sein;
2. die Ergebnisse der Färbung müssen überzeugen, daß durch sie die Harnsedimente klarer in Erscheinung treten und somit die Diagnosen sicherer gestellt werden können;
3. die Methode darf nicht zu viel Zeit beanspruchen.

Nach diesen Grundsätzen suchte ich die von mir hergestellten Präparate, mit Neutralrot gefärbt, herzustellen.

Ehe ich nun auf die Methoden der Harnsedimentfärbung, auf die Ausführung der Färbung sowie die Herstellung der Dauerpräparate eingehe, möchte ich kurz Allgemeines über den Hundeharn berichten.

Der Harn stellt ein wesentliches Endprodukt im Stoffwechsel des menschlichen und tierischen Körpers dar. Wie groß die normalen Bestandteile und Ausscheidungen im tierischen Körper sind, lehrt uns die physiologische Chemie sowie das einschlägige Schrifttum der inneren Medizin. Durch diese heute schon im wesentlichen erforschten und zahlenmäßig festgelegten Mengen der Ausscheidungen besitzen wir auch im Harn ein wichtiges Erkennungsmittel für innere Krankheiten. Der Tierarzt ist ganz besonders auf klinische Untersuchungen angewiesen, da subjektive Empfindungen von dem kranken Tier nicht zu erfahren sind. Die Harnuntersuchung gibt besonders Aufschluß über den Zustand der Harnorgane, doch ist sie auch von größter Wichtigkeit für Krankheiten anderer Organe (Herz, Leber, Darm, Haut, Blut). Unter den Haustieren sind Erkrankungen der Harnorgane, vor allem reine Nierenerkrankungen, weitaus am häufigsten bei Hunden anzutreffen. Nach Fröhner-Zwick (9) ist die akute Nephritis bei allen Haustieren zu finden. Es erkranken daran namentlich Pferde, Rinder und Hunde, und sie kommt sehr häufig vor im Verlauf von Infektionskrankheiten. Bei Hutyra-Marek (13) gilt die akute parenchymatöse Nephritis als die häufigste Form der akuten Nierenentzündungen und tritt ebenfalls vorwiegend bei Infektionskrankheiten auf. Nierenver-

härtung soll besonders häufig bei Hunden vorkommen, ebenso Nierenschrumpfung; letztere tritt nach Angabe Hutyra-Mareks verhältnismäßig häufig bei älteren Hunden auf. Ueber die Nierenerkrankungen beim Hund schreibt Jakob (14): „Nephropathien kommen beim Hund sehr häufig vor, vor allem Epithelial- oder Tubulärnephrosen oder Nephrozirrhosen. Wenigstens 60 % aller in die hiesige Klinik (Utrecht) aufgenommenen Hunde sind daran erkrankt."

Nach Wirth (42) sind Nierenentzündungen besonders häufig beim Hund, und er betont dabei, daß bei dieser Tierart auch die nichtinfektiösen Hauterkrankungen am häufigsten auftreten. Wirth führt diese Umstände hauptsächlich auf die nicht immer hygienisch einwandfreie Ernährung zurück und betont dazu noch, daß die Fleischnahrung doch eine stärkere Belastung der Niere darstelle als die Pflanzennahrung. Eine altbekannte Tatsache ist, daß Nierenerkrankungen besonders in der Großstadt gehäuft vorkommen. Es ist deshalb von Wichtigkeit, daß der Tierarzt in der Stadt diesem Umstand vermehrte Beachtung schenkt. Wie häufig Nierenerkrankungen in der Stadt auftreten, möchte ich kurz mit einigen Zahlen beleuchten. Nach Stetter (40) waren in 6 Jahren (1924—29) von den 8847 in die Münchener Med. Tierklinik aufgenommenen Hunden 4194 an den Nieren erkrankt; das sind 47,4 %. In folgender Tabelle sind die Krankheiten ihrer Eigenart nach prozentual aufgeteilt:

akute bzw. subakute oder Ausscheidungs-nephritis	eitrige Nephritis	chron. parenchymatöse Nephritis	chron. interstitielle Nephritis
50—70 %	5—8 %	10—16 %	8—20 %
(64)	(7,7)	(14,3)	(12—13)

Während der 6 Jahre schwankten die einzelnen Erkrankungen zwischen den angegebenen Prozentzahlen. Es starben in den Jahren 1924 bis 1929 271 Hunde an Nierenkrankheiten (6,4 % der nierenkranken bzw. 3 % aller in der Klinik befindlichen Hunde). Man sieht aus diesen Angaben, wie häufig Hunde besonders in der Großstadt an Nierenkrankheiten leiden, und daß diese oft Anlaß zum Tod der Tiere sind.

Die Harnuntersuchung zerfällt herkömmlich und zweckmäßig in 3 Abschnitte:

1. die physikalische,
2. die chemische,
3. die mikroskopische Harnuntersuchung.

Die physikalische Untersuchung erstreckt sich auf Beurteilung der Farbe, des Geruchs, der Konsistenz, ferner auf Durchsichtigkeit, spez. Gewicht und Reaktion. — Die chemische Analyse, die besonders in der

Praxis eine sehr wichtige Untersuchung darstellt, hat den Gehalt an Eiweiß, Gallefarbstoff, Blut (Hämoglobin), Zucker und Indikan nachzuweisen. — Die mikroskopische Untersuchung erforscht die Harnsedimente auf das Vorhandensein von zelligen Bestandteilen, Kristallen, Zylindern und sonstigen Beimischungen. Diagnostisch ist diese Untersuchung die wertvollste, denn positive Befunde bei der physikalischen und chemischen Reaktion können auch andere Ursachen haben. Es ist daher eine mikroskopische Untersuchung unerläßlich. Im folgenden sind einige wesentliche Eigenschaften des Hundeharns beleuchtet. Bei klinischen Harnuntersuchungen gelten folgende wichtige Tatsachen: Die normale Harnfarbe schwankt meistens zwischen hellgelb und braungelb. Bei einer Nephritis ist besonders die blaßgelbe, bei einer Cystitis die gelbe Farbe vorherrschend. Ferner gibt Gallenfarbstoff und Indikangehalt dem Harn eine braungelbe Farbe. Beim Absetzen ist normalerweise der Harn unserer Haustiere klar, mit Ausnahme von dem der Pferde. „Die Durchsichtigkeit des gesunden Hundeharns ist teils klar, teils getrübt, was namentlich von den Mucinsubstanzen der ableitenden Harnwege herrührt" (Lüth [25]). Bei stärkeren Trübungen ganz frischen Urins ist eine chemische bzw. mikroskopische Untersuchung stets geboten. Die Konsistenz des Harns ist in der Regel dünnflüssig. Normaler, frisch gelassener Hundeharn hat einen typisch unangenehmen, fleischbrühartigen Geruch. Besonders wichtig in diagnostischer Hinsicht ist der ammoniakalische Geruch bei schweren Cystitiden. „Das spez. Gewicht ist hauptsächlich abhängig von den im Harn gelöst vorkommenden organischen und anorganischen Stoffen, und es schwankt in den Grenzen von 1005—1050, im Durchschnitt 1030; ein niederes spez. Gewicht ist vorwiegend bei Nierenkrankheiten zu beobachten, hohes spez. Gewicht findet sich in der Regel bei fieberhaften Erkrankungen" (Lüth). Albuminurie (renale und physiologische) beeinflußt die Höhe des spez. Gewichtes nicht. Die Reaktion des Harns gesunder Tiere ist im allgemeinen abhängig von der Art des Futters. Pflanzenköstler haben alkalischen, Fleischköstler sauren Harn; so ist die Reaktion des normalen Hundeharns gewöhnlich sauer, selten alkalisch.

Ueber die Eiweißausscheidung schreibt Lüth (25): „Die Existenzberechtigung der physiologischen Eiweißausscheidung muß unzweifelhaft dieser Tiergattung (Hund) zugesprochen werden". Die Frage der Eiweißausscheidung wird am Schluß der Einführung nochmals kurz betrachtet.

Galleausscheidungen sind beim Hund sehr häufig und mit der sehr gut arbeitenden Gmelinschen Probe nachzuweisen. Galleausscheidungen sind diagnostische Hilfsmittel zur Feststellung von Leber- und Darmkrankheiten. Zuckerausscheidungen im Harn sind beim Hund äußerst selten; nach Angabe von Fröhner (8) entfällt auf zehntausend Hunde ein Diabetes-Fall. Nach Angaben von Lüth auf 4000 etwa ein Fall.

Blut und Blutfarbstoff enthaltender Harn ist meist schon durch seine dunkle, rote bis rotbraune, ja sogar schwarzbraune Farbe zu erkennen. Die Frage, woher das Blut stammt, aus der Niere oder aus den ableitenden Harnwegen (Blase) kann auch am besten durch die mikroskopische Harnuntersuchung geklärt werden. Auch kann die blutige Beimischung zum Harn aus gelöstem Blutfarbstoff bestehen (Oxyhämoglobin, Hämoglobin) und ist dann ein Zeichen primärer Veränderung des Blutes. Während bei Hämaturie die Harnfarbe mehr oder weniger an die unveränderte Blutfarbe erinnert, hat der Harn bei Hämoglobinurie meist ein mehr schmutzig-rotbraunes und schwarzbraunes Aussehen (z. B. wie bei Lumbago). Der Nachweis des Blutes bzw. Spuren von Blut im Harn ist mit der stark empfindlichen Benzidin-Probe leicht zu erbringen.

Ueber die diagnostische Bedeutung der organischen und anorganischen Sedimente wird bei der Besprechung der mikroskopischen Färbeergebnisse berichtet. Allgemein nimmt die mikroskopische Untersuchung bei der Feststellung von Erkrankungen der Harnorgane die erste Stelle ein und muß unbedingt gemacht werden bei jeder abnormen Trübung und Sedimentbildung, bei alkalischer und amphoterer Reaktion, bei Verdacht auf eine Nephritis und Cystitis, ferner zur Unterscheidung von Hämaturie und Hämoglobinurie sowie in allen Fällen von Eiweißausscheidung.

Die Frage der Eiweißausscheidung beim Hund.

Eiweißausscheidungen sind beim Hund sehr häufig; dies ist erklärlich, wenn man an die eingangs erwähnten häufigen, ja oft versteckten Nierenerkrankungen dieser Tierart denkt. Ich betone versteckt, denn oft haben die Tiere Eiweißausscheidungen, d. h. mitunter Nierenkrankheiten, ohne starke Beschwerden zu äußern. Diese Erscheinung führt zu der Frage: Gibt es beim Hund eine Eiweißausscheidung, die auch physiologischerweise stark in Erscheinung tritt, und wo ist die Grenze zwischen pathologisch und physiologisch?

Man versteht allgemein unter physiologischer Albuminurie nur dasjenige Eiweißharnen, welches bei Gesunden durch außergewöhnliche Vorkommnisse vorübergehend hervorgerufen wird, während eine pathologische Albuminurie in allen denjenigen Fällen anzunehmen ist, wo das Eiweißharnen unter pathologischen Verhältnissen zustande kommt (Senator [37a]).

Heute kann durch viele Untersuchungen als festgestellt gelten, daß normaler Hundeharn Eiweiß enthält, wenn auch nur spurenweise; die Zeiten sind vorbei, in denen man das Wort Eiweißausscheidung (Albuminurie) einer Nephritis gleichsetzte. Diese Tatsche ist heute aber noch nicht allgemein bekannt, und man muß daher genau wie in der Humanmedizin diese Erkenntnis betonen. Denn nur zu oft neigt der

Untersucher dazu, bei raschen Untersuchungen das Symptom Eiweiß = Nierenkrankheit zu setzen; aber ohne mikroskopische Untersuchung und Beachtung der übrigen Symptome ist es nahezu ein Kunstfehler.

Im Schrifttum wird die physiologische Eiweißausscheidung teilweise bejaht, oft aber bestritten; so bekunden Hutyra-Marek (13): „Der Harn gesunder Tiere enthält unter normalen Verhältnissen kein Serumeiweiß oder wenigstens in derart verschwindenden Mengen, daß dasselbe mit den gebräuchlichsten klinischen Methoden nicht nachweisbar ist.“ Und Malkmus (27) erwähnt, daß unter normalen Verhältnissen Eiweiß niemals in nachweisbaren Mengen im Harn auftritt; sein Auftreten sei deshalb stets als ein Krankheitssymptom zu betrachten.

Demgegenüber stellt z. B. Lüth beim gesunden Hund mit der exakten Aufrechtschen Methode noch Werte von 0,01—0,2 % Eiweiß fest und bemerkt, daß ein Eiweißgehalt von 0,1—0,2 % als Maximalgrenze anzusehen sei, oberhalb deren das Bestehen der physiologischen Albuminurie in Frage zu stellen ist.

Eine scharfe Grenze zwischen physiologischer und pathologischer Albuminurie wird es besonders beim Hund nicht geben; doch je höher der Prozentgehalt an Eiweiß ist, desto mehr schwindet natürlich der Gedanke an physiologische Albuminurie.

Sind im Harn neben dauernden Eiweißausscheidungen stets Abscheidungen organisierter Zellbestandteile vorhanden, dann ist mit hoher Wahrscheinlichkeit an einen pathologischen Zustand der Niere oder der ableitenden Harnwege zu denken.

Zur Frage der physiologischen Albuminurie führe ich noch vergleichsweise einige Bemerkungen des humanmedizinischen Schrifttums an. So schreibt Koch-Schugt (18): „Der Nachweis von gelöstem Eiweiß wird von vielen Harnanalytikern meist als das Hauptsymptom einer Nierenerkrankung angesehen. Ganz besonders herrschte diese Ansicht in früheren Zeiten vor. Diese Ansicht erwies sich jedoch erst in der jüngsten Zeit als Irrtum, wird aber leider von vielen mit konservativer Hartnäckigkeit beibehalten.“

„Es sei also ausdrücklich darauf hingewiesen, daß gar keine Berechtigung dafür vorliegt, eine Albuminurie noch so schweren Grades einer Niereninsuffizienz, also einer Nephritis immer gleichzustellen. Wir kennen Fälle, bei denen eine starke Albuminurie besteht, ohne daß sich die übrigen Symptome einer Niereninsuffizienz feststellen lassen, also ohne daß sich die Nieren irgendwie in ihrer Funktion geschädigt zeigen. (Orthostatische, physiologische, nervöse Albuminurie). Umgekehrt kommen auch schwere Erkrankungen der Niere vor, bei denen überhaupt kein gelöstes Eiweiß festzustellen ist (akute Glomerulonephritis in reinster Form)“. Lichtwitz (23) schreibt zu dieser Frage: „Die Eiweißausscheidung, die von Contugno im Jahre 1770 bei Nierenkranken entdeckt wurde, ist das Symptom, mit dem die Besprechung der Nierenpathologie unbedingt beginnen muß, da in der

Mehrzahl der Fälle bei der pflichtmäßigen Untersuchung des Harns der Befund von Eiweiß auf Vorgänge in der Niere hinweist. Daß diese Vorgänge krankhafte sind, ist eine in dieser Allgemeinheit nicht stichhaltige Folgerung. Eine Berechtigung, Albuminurie einer Nephritis gleichzusetzen, liegt nicht vor; ebensowenig verbürgt — was hier gleich bemerkt werden muß — das Fehlen von Eiweiß Gesundheit der Niere, nicht einmal das Freisein von akuten, entzündlichen oder degenerativen Prozessen."

Es ist also wichtig, daß der Harnanalytiker weiß, daß die Feststellung von Eiweiß, Blut und Sediment nur in Verbindung mit den übrigen Symptomen zu einer Diagnose auf Nierenerkrankung verwendet werden kann. Meine Untersuchungen auf Eiweiß wurden mit 2 Reagentien vorgenommen:

1. mit 20%iger Sulfosalicylsäure,
2. mit Albucid, einem schon in der Veterinärmedizin als gut befundenen Reagens (B ü h l e r [1]).

Zur Frage der Eiweißausscheidung möchte ich noch kurz bemerken: stark positive Eiweißreaktion gibt einen Hinweis auf eine Affektion der Harnorgane. Bei den hergestellten Harnsedimentbildern fand ich jedoch oft Sedimentformen bei Harnen mit ganz geringer Eiweißreaktion, die sich von den Harnsedimentbildern aus Harnen mit starker Eiweißreaktion nicht unterschieden haben. Es besteht also nach meinen Befunden sehr oft die Tatsache, daß Albuminurie auftreten kann, ohne daß die übrigen Krankheitssymptome einer Erkrankung der Harnorgane vorhanden sind. Das besagt, daß jeder Harn, ob er Eiweiß enthält oder nicht, mikroskopisch untersucht werden muß.

Zur Erkennung von Krankheiten der Harnorgane ist zusammenfassend von unbedingter Wichtigkeit:

1. die Krankheitserscheinungen;
2. die Eiweißausscheidung;
3. das mikroskopische Bild.

Im Folgenden soll nun von der Mikroskopie, von der Färbetechnik sowie von der Haltbarkeit der Harnsedimente gesprochen werden.

Die Färbemethoden.

Im allgemeinen ist es üblich, Urinsedimente im ungefärbten Präparat zu untersuchen. Die Vorteile des gefärbten Präparats sind aus der Bakteriologie und Histologie hinreichend bekannt. Jedoch sind nach meiner Ansicht Harnsedimente, wenn diese gefärbt werden sollen, mit größter Sorgfalt zu behandeln, denn die Harnabscheidungen sind ja Abbauprodukte, und mithin sind die Zellen, die teils aus krankhaften Ursachen abgeschieden werden, nicht sehr widerstandsfähig. Es gilt nach meinen Färbeergebnissen der Grundsatz, ein gutes Ergebnis einer

Sedimentfärbung hängt ab von der Einfachheit der Methode. Bevor meine Erfahrungen bei der Färbung mit Neutralrot bzw. Neutralrot-Methylviolett geschildert werden, möchte ich kurz über die schon bestehenden Färbemethoden berichten.

Färbemethoden zu Harnuntersuchungen sind in der Veterinärmedizin noch nicht sehr eingeführt. Dieser Umstand ist wohl auf das spärlich vorhandene Schrifttum auf diesem Gebiet zurückzuführen. Lediglich Marek (28) und Schmidt-Scheunert (33) erwähnen Färbemethoden für Harnsedimente. Marek (28) sowie Schmidt-Scheunert empfehlen die Färbemethoden nach Liebmann. Bei Schmidt-Scheunert ist darüber folgendes geschrieben: „Die Methode nach Liebmann (24) ist zwar etwas kompliziert, liefert aber gute Bilder. Sie besteht in folgendem: Das gewonnene Harnsediment wird mit einigen Tropfen einer Farblösung (2,0 Methylenblau in 100 ccm 10%igen Formalins) versetzt, umgeschüttelt und mit Wasser einige Male ausgewaschen. In dem darauf hergestellten Präparat sind die hyalinen Zylinder hellblau, die wachsartigen Zylinder dunkelblau, Zellkerne und Bakterien mehr dunkelblau, Erythrozyten graublau gefärbt.“ Marek (28) empfiehlt nebenbei die Färbung des Präparats unter dem Mikroskop. Diese Methode bzw. das Färben des Sediments direkt auf dem Objektträger habe ich, wie später berichtet wird, ebenfalls mit gutem Erfolg angewandt. Zu dieser Färbeart empfiehlt Marek Lugolsche Lösung (1 g Jod, 2,0 Jodkali, 100,0 Wasser) oder eine 1%ige wäßrige Lösung von Eosin, Fuchsin, Methylenblau, Gentianaviolett. In prachtvoller roter Farbe erscheinen Fettröpfchen nach dem Zufließenlassen einer alkoholischen Lösung von Sudan III. Die Lugolsche Färbungsweise sowie die Sudan-Färbung sind in vorliegender Arbeit später erwähnt. In neuerer Zeit schrieb nur noch Schwan (36) über die nützliche und diagnostisch wertvolle Methode der Färbung nach Seyderhelm. Die Seyderhelmsche Lösung ist eine hochkolloidale Farbstoffmischung von Kongorot und Trypanblau. Die Farblösung liefert nach Schwan auch in der Tiermedizin gute Ergebnisse, indem diese bei denkbar einfachster Anwendung über die Vitalität der isolierten Zellen Aufschluß gibt. Schwan hat über diese Färbemethode folgendes Urteil abgegeben:

„1. Die Seyderhelm'sche Lösung ist zur Färbung der Harnsedimente in der Veterinärmedizin recht gut brauchbar.

2. Die Methode zeichnet sich besonders aus durch
   a) die Einfachheit ihrer Handhabung,
   b) den in wenigen Sekunden erfolgten Vorgang der Färbung,
   c) die Klarheit der Farbtöne im mikroskopischen Präparat,
   d) die Mannigfaltigkeit der Farbtöne von blau über violett nach rot.

3. Die Seyderhelm'sche Färbung hat Bedeutung für die Diagnose insofern, als bei akuten Prozessen die Leukozyten größtenteils ungefärbt, bei chronischen Fällen gefärbt erscheinen.
4. Bezüglich der Prognose gibt das nach Seyderhelm gefärbte Präparat wichtige Fingerzeige für therapeutische Maßnahmen und den Heilerfolg."

In dem humanmedizinischen Schrifttum wird außer der oben beschriebenen Methode von Liebmann eine größere Anzahl ausgearbeiteter Färbemethoden für Harnsedimente angegeben. Quensel (31) benützt zur Färbung ein Gemisch von Cadmium-Methylenblau-Sudan. Christensen (2) wendet zur Färbung von Fettröpfchen und zelligen Elementen eine Farbflüssigkeit an, welche aus 0,1 ccm Kristallviolett und 20,0 ccm einer gesättigten Auflösung von Sudan III in 70 % Alkohol besteht. Man setzt diese Farblösung auf dem Objektträger dem feuchten Sediment zu und bedeckt dann das Präparat mit einem Deckgläschen. Posner (30) empfiehlt zum Zwecke der Färbung die Präparate mit Osmiumsäure zu härten. Nach der Härtung sind die Trockenpräparate für alle feineren Färbungen geeignet. Freund (6) hat eine weitere Methode zur Harnsedimentfärbung durchgeführt. Die Färbung vollzieht sich in der Weise, daß man einen Tropfen des durch Zentrifugieren frischen Harns gewonnenen Sediments auf dem Objektträger mit einem Tropfen einer 1%igen wäßrigen Lösung von alizarinsaurem Natrium vermengt und sofort mikroskopisch untersucht. Diese Methode soll diagnostischen Wert besitzen. Indem man z. B. die Leukozyten bei chronischen Entzündungen des hinteren Harnröhrenabschnittes konstant violett vorfindet, während man ziemlich konstant ungefärbte Leukozyten bei frischer, nicht komplizierter oder vorbehandelter Cystitis vorfindet. Ferner soll die Färbung besonders Hilfsmittel sein in der Unterscheidung einer Erkrankung der Nieren oder der Blase. Knapp (16) färbt mit alizarinsulfosaurem Natron. Tinktorielle Verschiedenheiten der Sedimente bei verschiedenen Krankheiten der Harnwege sind jedoch hiermit nicht herauszufinden. Er kommt zu dem Ergebnis, daß mit dieser Färbung sichere, ganz charakteristische Befunde nicht zu erheben sind. Kozlowski (19) färbt mit 1%iger Eosinlösung und schließt die Präparate in Farrantsche Flüssigkeit ein. Wederhake (41) gibt Färbungen an für saure, neutrale sowie alkalische Harne. Sedimente aus sauren und neutralen Harnen werden mit Neutralrot gefärbt, Sedimente von alkalischen Harnen färbt er mit Croceinscharlach 7, B in 70 % Alkohol. Auf diese Färbung mit Neutralrot werde ich bei Ausführung der Färbemethode nach Koch-Schugt im besonderen zurückkommen. Eine weitere Harnsedimentfärbung ist die nach Knoll (17). Knoll empfiehlt nach Auswaschen des Sediments mit physiologischer Kochsalzlösung eine Färbung mit Hämatoxilin oder Anilinfarben, wobei er tinktoriell verschiedenes Verhalten morphologischer, augenscheinlich gleichartiger Zylinder dem-

selben Farbstoff gegenüber beobachtet hat. Kuttner (21) bringt eine Fixation von Harnsedimenten mittels Osmiumsäure in Anwendung. Am Ende dieser Ausführungen möchte ich noch eine Methode anführen, bei welcher der Verfasser (Schott [35]) eine relative Haltbarkeit feststellt, wenn die Präparate nur vor Verdunstung geschützt werden. Da zu sind die angefertigten Präparate mit einem gut schließenden Lack zu versehen. Der Verfasser verwendet 2 Farblösungen, die unbegrenzt haltbar sind. Lösung 1 besteht aus 5 %igem wasserlöslichen Anilinblau in Aqua dest., Lösung 2 besteht aus 2½%igem Eosin in Glyzerin mit Zusatz von 5%igem Acid. carbolic. liquefact. Ausführung: Auf ein Zentrifugenröhrchen ca. 10 ccm, womöglich frischen Urins gebe man 3 Tropfen Lösung 1, 6—8 Tropfen Lösung 2, schüttle kräftig um, da das spezifisch schwerere Eosin-Glyzeringemisch zu Boden sinkt, und zentrifugiere. Die Färbung tritt während des Zentrifugierens ein. Das Präparat kann also sofort mikroskopisch untersucht werden. Zur Verstärkung der Färbung kann ohne Bedenken die Tropfenzahl beider Lösungen vermehrt werden. Die Präparate sollen dünnschichtig sein, das Deckglas darf nicht schwimmen und vor allem nicht seitlich verschoben werden, da durch diese Verschiebung granulierte und zellige Zylinder künstlich erzeugt werden. Verfasser sagt, die fertigen Präparate sind relativ haltbar, wenn man sie vor Verdunstung schützt durch die Umgebung des Deckglases mit Canadabalsam oder Asphaltlack oder Maskenlack.

Es bestehen nun im humanmedizinischen Schrifttum ebenfalls schon Arbeiten über Färbemethoden, die sich ganz besonders mit der Haltbarkeit der Harnsedimente beschäftigen. Es seien nun im Folgenden diese Methoden angeführt.

Dauerpräparate.

Senator (37) schildert eine Methode, nach welcher sich die angefertigten gefärbten Präparate einige Wochen halten sollen. Die Färbemittel sind eine Mischung von gesättigten Lösungen von

Orange G 120—135 ccm,
Saures Fuchsin 80—165 ccm
Methylengrün 125 ccm,

dazu: Wasser 300 ccm, Alkohol absolutus 200 ccm, Glycerin 100 ccm. Dem durch Absetzen oder Zentrifugieren möglichst frisch gewonnenen Sediment entnimmt der Verfasser 1 Tropfen. Dieser wird auf einem Objektträger etwas verstrichen und vorsichtig durch eine Spiritusflamme zum Trocknen erhitzt, ähnlich wie man mit einem Sputumpräparat bei der Tuberkelbazillenfärbung verfährt; hierauf wird 1 Tropfen der Färbeflüssigkeit auf dem Objektträger leicht verrieben und dann getrocknet. Je langsamer das Trocknen erfolgt, umso besser und sicherer gelingt die Färbung. Nach dem Trocknen wird das gefärbte Präparat erst mit Alkohol, dann mit Wasser gewaschen, getrocknet und mit Canada-

balsam eingeschlossen. Die so gefertigten Präparate sollen einige Wochen halten; die Färbung wird in den ersten Tagen nach dem Einschluß in Balsam häufig noch schöner und klarer, als sie in den frischen Präparaten war. Diese Eigenschaft konnte ich ebenfalls bei der Färbung mit Lugol, Neutralrot sowie bei Seyderhelmscher Färbung beobachten. Im Folgenden ist eine Methode nach Cohn (3) im Prinzip angegeben. Auch diese auf folgende Art hergestellten Präparate sollen sich lange Zeit unverändert halten, sofern man die Präparate mit einer luftdicht abschließenden Kittmasse versieht. Die Färbeart ist folgende: 1. Das Sediment wird auf einem Deckgläschen ausgestrichen und leicht lufttrocken gemacht. 2. Sodann erfolgt eine Fixierung des Ausstriches 10 Min. lang in 10 % Formalinlösung. 3. Nach vorherigem Abspülen mit Wasser erfolgt die Färbung in einer konzentrierten Lösung von Sudanfarbstoff mit 70 % Alkohol, worauf das Präparat in 70 % Alkohol während 1 Min. abgespült wird. 4. Die Nachfärbung erfolgt mit Hämatoxilin. 5. Verschluß in Glyzerin. Fettröpfchen erscheinen intensiv rot, die Kerne der verschiedenen Zellen sind violett gefärbt.

In neuerer Zeit wird im humanmedizinischen Schrifttum eine Methode angegeben, welche die Sedimente haltbar machen soll und dies z. T. bis zu 2 Jahren. Der Verfasser (Koch-Schugt) nennt jedoch diese hergestellten Präparate Interimspräparate, weil sie nicht unbedingte Dauerpräparate vorstellen. Abschließend sei diese Methode nach Koch-Schugt angeführt.

Das Sediment wird durch Zentrifugieren gewonnen und nochmals mit physiologischer Kochsalzlösung gewaschen. Zum Schluß soll das Zentrifugengläschen nicht mehr als 0,5 ccm Flüssigkeit enthalten; dann läßt man durch ein trockenes Faltenfilter 1—3 ccm Quenselsche Lösung (von Grübler beziehbar) oder 1 ccm Neutralrot auf das Sediment tropfen und rührt mit einer Pipette auf. Auf den Objektträger gibt man 5—7 Tropfen der Mischung und fügt den Neutralrotpräparaten noch 1—2 Tropfen der Farblösung zu. Durch eine 40 Watt-Glühlampe, die im Abstand von 3—5 cm über dem Präparat befestigt wird, läßt man die Flüssigkeit so weit verdunsten, daß die Ränder eintrocknen und dunkler werden (etwa 5—10 Min.), dann wird mit einem Deckglas bedeckt und die Verdunstung fortgesetzt, bis die Ränder des Deckglases trocken sind oder eine Luftblase aufgetreten ist. Das Präparat wird dann mit Lack (Terpentin) verschlossen. Er wird vorsichtig dem Rand des Deckglases entlang mehrmals aufgetragen. (Zur Konservierung der Harnsedimente an sich übergießt man den zentrifugierten und mit physiologischer Flüssigkeit ausgewaschenen Rückstand mit Hayemscher Flüssigkeit.)

Herr Professor Dr. Nörr stellte mir die Aufgabe, diese zuletzt genannte Färbemethode auch bei Harnsedimenten von Hunden auszuführen mit besonderer Nachprüfung der Haltbarkeit der hergestellten Präparate.

Herstellung der Präparate.

Vor der Herstellung der Präparate sind einige wichtige Punkte bei der Harngewinnung zu beachten. Erste Forderung ist, daß der Harn mittels Katheter entnommen wird, bei männlichen sowie bei weiblichen Tieren. Besonders wichtig ist, daß die Katheter stets in gereinigtem Zustand verwendet werden. Von besonderer Bedeutung bei männlichen Tieren ist der sehr häufig auftretende Präputialkatarrh; der eitrig-schleimige Ausfluß vermag, sofern dieser nicht von der Harnröhre vor dem Katheterisieren entfernt wird, das Harnsedimentbild zu beeinflussen und somit die Diagnose wesentlich zu trüben. Urin, der längere Zeit gestanden hat, zeigt auf Grund alkalischer Gärung bei den Sedimentkristallen Veränderungen. Es ist daher Harn, der nicht sofort zur mikroskopischen Untersuchung gelangen kann, im Kühlschrank aufzubewahren, worauf besonders in der heißen Jahreszeit zu achten ist.

Die Sedimentgewinnung

erfolgt am schnellsten und sichersten mit einer Zentrifuge. In der Praxis wird dies natürlich auf Schwierigkeiten stoßen, da nur in seltenen Fällen eine Zentrifuge zur Verfügung steht. Behelfsmäßig wird man daher Harn im Eisschrank in einem Spitzglas sedimentieren lassen. Bei Zentrifugiergläschen, die unten spitz zulaufen, erreicht man das Abgießen des über dem Sediment stehenden Harnes leicht, indem man das Sedimentgläschen ruhig um 180° dreht, einen Augenblick auslaufen läßt und sofort wieder umkehrt. Es ist zu bemerken, daß sich zum Kippen des Harnsediments fast nur spitz zulaufende Gläschen eignen, da bei einer Rundung das Sediment nicht festgehalten und leicht wieder ausgeschwemmt wird. Bei der Anfertigung der Präparate ging ich besonders davon aus, die Methode nach Koch-Schugt genau auf Hundeharnsedimente anzuwenden und ihre Brauchbarkeit nachzuprüfen. Die Anfertigung der Präparate erfolgt in der auf S. 15 beschriebenen Weise, und ich bezeichne weiterhin die nach dieser Methode hergestellten Präparate mit F_1. Die Ergebnisse dieser Färbemethode konnten bei Hundeharnsedimenten nur teilweise befriedigen. Der Grund dafür liegt vielleicht in der Eigenschaft des Hundeharns, sehr wahrscheinlich aber in der Methode der Herstellung. Ich suchte daher vergleichsweise auf eine zweite, etwas einfachere Art die Färbung durchzuführen. Die Konservierung mit Phenol habe ich beibehalten, teilweise auch das Eintrocknen des Sediments mittels der Lampe. Im Folgenden ist diese abgeänderte Färbemethode, die ich weiterhin mit F_2 bezeichne, beschrieben.

Der über dem Zentrifugat stehende Harn wird abgegossen; dem Zentrifugat setzt man etwa 2—3 ccm physiologische Kochsalzlösung zu. Durch Schütteln oder Aufsaugen mit einer Pipette wird das Sediment aufgewirbelt und somit ausgewaschen, Umrühren mit einem festen

Gegenstand (z. B. Platindraht oder Glasstab) könnte vielleicht den Zell- und Zylinderformen schaden. Sodann wird das Zentrifugiergläschen mit physiologischer Kochsalzlösung aufgefüllt und nochmals zentrifugiert. Dieses 2. Zentrifugieren kann verkürzt werden (3—4 Min.), so daß das zweimalige Zentrifugieren und Auswaschen etwa 10 Min. beansprucht. Die über dem ausgewaschenen Sediment stehende Kochsalz-Waschflüssigkeit wird abgegossen. Man entnimmt nun mit einer Saugpipette 1—2 Tropfen des zuvor umgeschüttelten Sediments und bringt diese auf einen normalen Objektträger. Zu diesem Sedimenttropfen gibt man unmittelbar die Farblösung, in diesem Fall Neutralrot in der Menge von 1—2 Tropfen. Beim Berühren des Farbtropfens mit dem Sediment besteht das Bestreben, auseinanderzufließen (Wirkung der Essigsäure). Nach der Färbung, die sich rasch vollzieht, bringt man, wie bei Methode nach Koch-Schugt (F_1), das Sediment bzw. den Objektträger unter eine 40 Wattlampe, wärmt etwas an, bis die Ränder des Farbtropfens trocken sind (etwa 3—5 Min.). Das Sediment wird sodann mit einem mäßig angewärmten Deckgläschen vorsichtig bedeckt. Störende Luftblasen können im Laufe der Uebung gänzlich vermieden werden. Der Objektträger wird sodann nochmals unter die Lampe gebracht, bis die Ränder des Deckgläschens vollkommen trocken erscheinen (weitere 3—5 Min.). Ist der Tropfen des Sediments sowie derjenige der Farblösung zu groß geworden, so kann man, nachdem das Deckgläschen über das Sediment gelegt und schon erwärmt ist, seitlich die überquellende Flüssigkeit etwas absaugen. Das zu verwendende Fließpapier soll jedoch das Deckgläschen weder erschüttern noch überdecken. Durch das Erwärmen bekommt das Deckgläschen eine gewisse Festigkeit, und der Lack kann somit über den Deckglasrand gelegt werden; am besten erreicht man dies mit einem Marderhaarpinsel. Sitzt das Deckglas noch nicht fest, so besteht beim Entlangstreichen des Lacks große Gefahr, daß das Deckglas sich verschiebt. Wesentlich ist ein lückenloser und dichter Verschluß. Dieser wird anderntags, wenn der erste Verschluß schon erhärtet ist, nochmals mit Lack überstrichen.

Neben diesen beiden Untersuchungs- und Färbemethoden verwendete ich noch weitere Farblösungen. Die Anwendungsweise erfolgte wie bei der F_2-Färbemethode, d. h. der eben beschriebenen Methode. Die verwendeten Farblösungen setzen sich wie folgt zusammen:

1. F_1Lösung: Neutralrot-Methylviolett mit Phenol.

Rp.

Phenoli liquefacti	0,5
Neutralrot	1,0
Aqua dest.	100,0

Zu 20 ccm dieser Lösung werden 20 Tropfen einer konzentrierten alkoholischen Lösung von Methylviolett zugesetzt.

2. F_2-Lösung:

Rp.

Phenoli liquefacti	0,5
Neutralrot	1,0
Aqua dest.	100,0

Zu 20 ccm dieser Lösung werden 2—3 Tropfen einer 1%igen Essigsäure zugesetzt.

3. Vergleichsfärbungen mit folgenden Lösungen:

a) Seyderhelmsche Lösung

Rp.

Trypanblau	0,5
Kongorot	0,5
Aqua dest.	100,0

b) Lugolsche Lösung

Rp.

Jodi pur.	1,0
Kali. jodat.	10,0
Aqua dest.	100,0

c) Verdünnte Methylenblaulösung D. A. B. VI

d) Sudan III.

Das Hauptaugenmerk wurde jedoch der Färbung I und II zugewendet, der Färbung mit Neutralrot. Mit den anderen Farblösungen führte ich gegen Ende der Untersuchungen Reihenfärbungen durch zum Vergleich und auch zu diagnostischen Zwecken.

Neutralrot
und das färberische Verhalten zu den organischen Sedimenten im einzelnen.

Neutralrot.

Den hochkolloidalen Lösungen, die eine Suspension von grobdispersen Einzelteilchen darstellen, und denen es nur möglich ist, in die nicht mehr intakte Zellmembran zu dringen (z. B. Seyderhelmsche Lösung) stehen die molekularlöslichen Farbstoffe gegenüber. Diese Farbstoffe, z. B. Methylenblau, Indigokarmin, Neutralrot extra u. a., bestehen gleich den Lösungen von Salzen aus allerkleinsten Teilchen, d. h. aus Molekülen; ihre Lösungen diffundieren auf Grund dieser chemisch-physikalischen Eigenschaft durch eine Gelatineschicht, durch die kleinsten Spalten der Gefäßwände, durch Zellmembranen usw. (Seyderhelm [38, 39]).

Zu diesen Farbstoffen ist also das Neutralrot zu zählen. Neutralrot stellt ein grün-schwarzes Pulver dar und ist in Wasser mit roter Farbe löslich; die rote Farbe, die mit destilliertem Wasser ziemlich stumpf („neutral") erscheint, hat einen leicht violetten Farbschimmer. Bei Anwendung sehr verdünnter organischer Säuren färbt es aber fuchsinrot, mit alkalischen jedoch gelbbraun. Von Ehrlich (4) wurde Neutralrot zum erstenmal in die Mikroskopie eingeführt, und es wurde seither auch in der Färbetechnik beibehalten. Als Farbbase färbt es Kerne und andere basophile Gewebsteile rot (Enzyklopädie s. unter 4).

Neutralrot ist nach Angabe von Koch-Schugt (18) in reiner Form fast nur für neutral reagierende oder saure Harne zu verwenden. In stark alkalischen Harnen wird es in einen gelben Farbstoff verwandelt. Es sollen daher nach Koch-Schugt nur frische und saure Harne untersucht werden. Alkalische Harne säure man mit Essigsäure schwach an. Neutralrot stellt einen Protoplasmafarbstoff dar und färbt ziemlich diffus. Dieser Farbstoff durchdringt lebende wie abgestorbene Zellen in gleichem Maße. Es ist ihm daher in diagnostischer Hinsicht nicht der Wert der Seyderhelmschen Lösung beizumessen, jedoch ist Neutralrot dem Seyderhelmschen Farbstoff in der Färbungskraft nahezu gleichzustellen. Im Folgenden ist nun das Verhalten der Neutralrot- bzw. Neutralrot-Methylviolettlösung zu den organischen Harnsedimenten aufgezeigt.

Epithelien.

Nach F_1-Methode gefärbt: Das mit Methylviolett versetzte Neutralrot bewirkt einen roten bis braunroten Farbton der Epithelzellen. Die Epithelien der Niere, der Blase und der ableitenden Harnwege sind im gleichen Farbton dargestellt. Das Neutralrot-Methylviolett zeigt zu allen diesen Zellen die gleiche Färbekraft, so daß allein durch den Farbton die Zellart nicht differenziert werden kann. Es ist deshalb die Kenntnis der Größenverhältnisse der Zellen erforderlich. Die Zellarten werden sehr kräftig mit dem Farbstoff durchtränkt, wodurch fast immer der Kern verdeckt wird. Die Nierenepithelien, die im allgemeinen durch den zentral gelegenen Kern auffallen, sind in einem etwas dunkleren Farbton (dunkelrotbraun) gehalten als die großen Plattenepithelien. Bei letzteren treten daher die Zellkerne sowie die leichte Granulierung des Protoplasmasaumes deutlicher in Erscheinung. Der Sedimentuntergrund erscheint stärker rot gefärbt als bei der Färbemethode F_2. Die Zellformen scheinen leider im Verlauf der Färbung sich zu verändern, indem die Zellränder schrumpfen oder teilweise andere Formen annehmen. Dieser große Mangel ist bei der Parallelfärbemethode (F_2) nur selten zu beobachten. Nach Methode F_2 gefärbt, erscheinen die Epithelien in besserer Darstellung. Der Sedimentuntergrund ist allein durch den geringen Farbzusatz heller gefärbt, so daß sich die sehr gut gefärbten Zellen deutlich abheben. Der Zusatz von Essigsäure wirkt sich insbesondere auf die Kernfärbung gut aus. Die Kerne treten in

einem dunkelroten Farbton scharf umrissen aus dem hellroten bis roten Zellprotoplasma hervor. Die Körnelung desselben kommt durch diese Färbung vermehrt zur Geltung. Deutlich ist bei den Nierenepithelien der meist zentral gelegene und verhältnismäßig große Kern ausgeprägt. Gegenüber der F_1-Methode fällt auf, daß die Zellen keinerlei Veränderungen, vor allem keine Schrumpfungen erleiden. Im allgemeinen sind die Zellen sehr gleichmäßig gefärbt, was wohl auf die gute Färbekraft und leichte Diffundierbarkeit des Neutralrots zurückzuführen ist.

Die Epithelzellen, die im mikroskopischen Bild auftreten, teilen wir in ihrer Bewertung in 2 Gruppen ein:

1. die Epithelien, die aus den Nieren stammen,
2. die Epithelien der ableitenden Harnwege.

Es ist für die mikroskopische Harnuntersuchung vorauszuschicken, daß auch normaler Hundeharn vereinzelt Nierenepithelien und solche der ableitenden Harnwege enthält. Diese Tatsache muß man wissen, sie ist aber ohne pathologische Bedeutung, denn genau wie sich die Zellen der Haut abstoßen und wieder erneuern, müssen auch die ältesten Epithelien der Harnwege sich abstoßen und wieder erneuern. Epithelzellen sind also vereinzelt in jedem Harn nachweisbar, vermehrt bzw. in Gruppen zusammenhängend jedoch bei hyperämischen Zuständen der verschiedenen Abschnitte des Harnapparates (Schmidt-Scheunert). Die Größe und Form der Epithelzellen gibt im allgemeinen Aufschluß über ihre Herkunft. Es ist jedoch bei der Beurteilung zu berücksichtigen, daß die Zellen bei längerem Verweilen im Harn sich verändern können. Dazu bemerkt Koch-Schugt: „Die Epithelzellen können durch die veränderten osmotischen Verhältnisse quellen, schrumpfen, vakuolisieren usw. Sie können auch durch sogenannte postmortale Verdauungserscheinungen verfetten oder körnig zerfallen." Außerdem ist die Form der Epithelzellen, wie Hauser und Posner (11) für die Blase bzw. Urethra nachgewiesen haben, abhängig von den jeweils vorherrschenden Momenten der Dehnung und Spannung (Seyderhelm, in: Handb. d. Urologie). Die Häufigkeit der Epithelzellen, wie sie dem Untersucher sich zeigen, hängt weiterhin ab von der Menge des verarbeiteten Materials, auch von der Art des Zentrifugierens und der Herstellung der mikroskopischen Präparate. Die Epithelzellen im Urinsediment stammen vom verschiedenartig gebauten Epithelbelag der Harnwege. Die Harnkanälchen in den Nieren haben einschichtiges, einreihiges, niedriges Epithel; der einschichtige Epithelbelag ist je nach den Abschnitten der Kanälchen verschieden (Koch-Schugt, Ellenberger-Günther [5]). Die eigentlichen Nierenepithelien haben entweder die Form eines kurzen Zylinders oder sie sind mehr rundlich bzw. polygonal oder kubisch. Ihr Protoplasma ist stark gekörnt und der Kern ziemlich groß (Schmidt-Scheunert [33]).

Die Nierenepithelien sind etwa doppelt so groß wie die weißen Blutkörperchen. Auf Grund des Zellbefundes allein kann die Diagnose noch nicht mit Sicherheit gestellt werden; jedoch lassen rundliche bzw. kubische Zellen, die meist in Verbänden zusammenliegen, und zwar in größerer Zahl, oder gar Epithelzylinder mit ziemlicher Sicherheit auf eine Degeneration oder Entzündung der Nieren schließen. Akute Entzündungen verursachen meist größere Epithelabstoßungen als chronische; auch sind die Nierenepithelien bei akuten Nierenaffektionen kaum verändert, wogegen sie bei chronischen Entzündungen vielfach schon Entartungserscheinungen zeigen, indem sie vakuolisiert, albuminös, körnig oder fettig degeneriert sein können (Koch-Schugt).

Das Epithel der ableitenden Harnwege (Nierenbecken, Harnleiter, Blase, Harnröhre) nennt man auch sogen. Uebergangsepithel, und es besteht im Gegensatz zur Niere, besonders in der oberen Schicht, aus geschichtetem Pflaster- oder Plattenepithel. Die Zellen der oberflächlich gelegeren Schicht sind sehr groß und kernhaltig, dünn und durchsichtig, und besitzen rundliche oder vieleckige Formen. Die Zellen der mittleren Schichten (sogen. Uebergangsepithel) haben mehr schlanke, schmale Form, kleinen Kern und charakteristische Fortsätze (keulenförmig, geschwänzt). Diese Zellform soll besonders bezeichnend sein für die Epithelien des Nierenbeckens. Die Zellen der tiefsten Schicht sind noch kleiner und zeigen wieder mehr polygonale oder kubische bis rundliche Formen; diese sind deshalb wieder leicht mit den Nierenepithelien zu verwechseln. Im allgemeinen sind die Plattenepithelien 2—3mal größer als die Epithelien der Nierenkanälchen. Ihr Kern ist etwas kleiner und nie so zentral gelegen wie bei Nierenepithelien. Bei weiblichen Tieren können dem Harn Plattenepithelien der Vagina beigemengt sein.

Mit voller Bestimmtheit läßt sich die Diagnose auf Grund des Zellbefundes nicht stellen; dies ist nur möglich im Verein mit dem übrigen Harnbefund und mit dem klinischen Krankheitsbild.

Leukozyten.

Das Verhalten der Neutralrotlösung gegenüber den Leukozyten ist im wesentlichen dasselbe wie bei den Epithelien. Mit F_1-Färbung können auch die Leukozyten nicht befriedigend dargestellt werden. Die Zellen haben sehr oft stark zersetztes Aussehen, sind gequollen oder sonst in ihrer Form verändert. Die Leukozytenformen geben dabei oft den Eindruck zu Grunde gehender Zellen; die Trennung von Protoplasma und Kern ist nicht mehr deutlich, und die ganze Zelle hat mitunter ein gekörntes zerfallenes Aussehen. Mit F_2-Lösung gefärbt, kommen die Leukozyten in weit besserem Maße zur Darstellung; die Kerne heben sich in hellroten bis dunkelroten Farbtönen in ausgeprägten Formen aus den Zellen hervor. Der Protoplasmasaum ist fast immer ganz schwach lilarot gefärbt. Beim Betrachten dieser Zellen ist es daher oft nötig, stärker abzublenden, um den Protoplasmasaum zu erkennen.

Die Formen der Kerne sind außerordentlich verschieden. In einem Sedimentbild können gleichzeitig einkernig runde, bohnenförmige, segmentkörnige Leukozyten vorhanden sein. Diese Vielgestaltigkeit der Leukozyten (polynukleäre Formen) ist fast nur dann zu beobachten, wenn Leukozyten in großer Zahl vorhanden sind.

In den Lehrbüchern der klin. Untersuchungsmethoden gehen die Ansichten über das Vorkommen von Leukozyten im Harn noch sehr auseinander. Es wird im Schrifttum teilweise erwähnt, daß normaler Harn auch einzelne Leukozyten enthalte (Müller-Seifert [29], Lutz-Schugt [26]). Auch in der Veterinärmedizin spricht man von einem nur „vereinzelten" Leukozytengehalt im Harn. Dazu schreibt Kitt (15): „Leukozyten sind unter normalen Verhältnissen so spärlich im Harn der Haustiere, daß meist in vielen Proben erst einzelne gefunden werden." Ebenso betont Marek (28), daß vereinzelt Leukozyten (Schleimkörperchen) auch der normale Harn enthalte; das Auftreten zahlreicher Leukozyten lasse jedoch auf das Vorhandensein entzündlicher Erkrankungen schließen. Hofbauer (12) hat zur Klärung der Frage, ob normaler Harn der Haustiere Leukozyten enthalte, Versuche angestellt und kommt zu dem Ergebnis, daß in allen Harnen (nicht pathologischer Art) niemals Gebilde vorhanden sind, die als Leukozyten nach Ehrlichscher Einteilung angesprochen werden können. Werden aber im Harnsediment leukozytenähnliche Zellen gefunden, dann handelt es sich um die sogen. „Schleimkörperchen". Diese sind nach Ansicht Hofbauers teils degenerierende oder bereits veränderte Leukozyten, teils Kerne der größeren Epithelien mit Protoplasmaresten in Form eines Saumes. Aehnliche Aeußerungen sind bei Schmidt-Scheunert zu finden: „Treten Leukozyten nur vereinzelt auf, so handelt es sich um sogen. Schleimkörperchen, die auch mitunter im normalen Harn vorkommen. Sind die Leukozyten sehr zahlreich und fallen sie besonders durch gelappte Kerne (polynukleäre Leukozyten) auf, so handelt es sich um eitrige Prozesse. Sind sie mit der Gegenwart von Erythrozyten kombiniert, so handelt es sich um Blutungen in den Harnwegen oder um hämorrhagische Entzündungen."

Die Natur der Schleimkörperchen scheint trotzdem noch nicht ganz klar zu sein; klar ist jedoch, daß die Zellen, die sicher als Leukozyten erkannt sind, aus einer entzündeten Niere oder aus entzündeten Harnwegen stammen. Treten Leukozyten in ganz geringer Zahl unter roten Blutkörperchen (50—300 und mehr) auf, so handelt es sich wahrscheinlich um weiße Blutkörperchen; dagegen ist die Diagnose Eiterkörperchen sicher, wenn rote Blutkörperchen fehlen oder nur ganz wenig vorhanden sind (Friedberger-Fröhner [7]).

Aus dem Vorkommen der Leukozyten allein kann man auf den Sitz des Leidens nicht schließen, es müssen besonders die anderen Sedimentbestandteile berücksichtigt werden. Streng darauf zu achten ist, daß

nicht etwa eitrige Beimengungen aus der Vagina oder dem Präputium zu Verwechslungen Anlaß geben.

Rote Blutkörperchen.

Die Erythrozyten kamen bei den Färbungen mit F_1- und F_2-Lösung sehr selten zur Darstellung. In einem Fall mit hämorrhagischer Nephritis stellte ich mit beiden Färbearten Erythrozyten fest. Bei der F_1-Färbung konnten sie jedoch nur vermutet werden infolge ihrer gleichmäßigen Größe; Eindellungen in der Zellmitte ließen sich nicht feststellen, die Farbe war hellgelb-rot.

Demgegenüber kamen mit der F_2-Färbung in demselben Fall Blutkörperchen gut zur Darstellung. In dem noch flüssigen Sediment ließen sie sich durch leichten Druck auf das Deckgläschen bewegen. Dabei konnte die Scheiben- bzw. Hantelform der Blutkörperchen genau von allen Seiten betrachtet werden. Die roten Blutkörperchen sind durch ihren gleichmäßigen Farbton, der mit F_2-Lösung ebenfalls gelbrot wird, gut zu erkennen. Eine zerstörende Wirkung der geringen Spur Essigsäure ist an den Zellen nicht beobachtet worden. Im ungefärbten Präparat sind jedoch die Blutkörperchen durch den gelblichen Farbton (durch Hämoglobin hervorgerufen) auf hellem Untergrund genau so gut erkennbar wie im gefärbten.

Das Auftreten von roten Blutkörperchen im Harn ist, falls sie nicht aus der Scheide oder dem Uterus stammen, stets als pathologisch anzusehen, selbst wenn nur ein einziges darin enthalten ist (Fröhner). Gleichmäßige Beimengungen von roten Blutkörperchen ohne sonstige Beimengungen deuten auf mäßige Nierenreizung hin.

Das Auftreten von Blut in Gegenwart von Epithelien der Harnwege oder von Harnzylindern läßt jedoch auf intensive Nierenhyperämien oder Nierenentzündungen schließen.

Harnzylinder.

Von allen Sedimentbestandteilen sind es die Harnzylinder, die mit beiden Färbemethoden (F_1 und F_2) ausgeglichene Resultate ergeben. Neutralrot bzw. Neutralrot-Methylviolett wird in solch verstärktem Maße von Zylindern aufgenommen, daß diese schon mit schwacher Vergrößerung gut erkannt werden können. Dieses gute färberische Verhalten liegt nach meiner Ansicht nicht nur in einer besonderen Affinität des Neutralrots zu den Zylindern, sondern wohl darin, daß die Harnzylinder normalerweise auch im ungefärbten Präparat schon kräftig aus den anderen Sedimentbestandteilen hervortreten.

Mit Neutralrot-Methylviolett färben sich die hyalinen Zylinder in gleichmäßig dunkelrotem Farbton, der mitunter in einen lilafarbenen bis rotvioletten Ton übergeht. In demselben Farbton, auch manchmal durch die Körnelung etwas dunkler, sind die granulierten Zylinder gefärbt. Epithelzylinder zeigen wieder einen mehr rotvioletten Farbton,

in welchem sich die Epithelzellen teilweise gut abheben. Charakteristisch für die Neutralrot-Methylviolettfärbung ist, daß Wachszylinder in tiefblauer silhouettenartiger Färbung zur Darstellung kommen. Mit F_2-Lösung gefärbt, erhalten wir dieselben befriedigenden Resultate wie mit F_1. Der allgemeine Farbton der Harnzylinder ist heller gehalten, lilarot bis dunkelrot.

Zum erstenmal wurden Harnzylinder von Simon (1843) und von Henle (1844) beschrieben (Krause, [20]). Man versteht darunter schlauchartige oder walzenförmige Ausgüsse der Harnkanälchen. In der Länge und Dicke sind sie verschieden und auch von verschiedener Zusammensetzung. In früheren Zeiten nahm man an, daß es sich bei den Zylindern um geronnenes Bluteiweiß handele; heute jedoch betrachtet man die Zylinder als Gerinnung einer kolloidalen Eiweißlösung. Durch beginnende oder fortgeschrittene Entzündungsvorgänge in der Niere beginnen die geschädigten Nierenepithelien flüssiges Kolloid zu sezernieren (Lichtwitz). Eine zweite Entstehungsmöglichkeit könnte sein, daß die aus Eiweiß bestehende Grundsubstanz der hyalinen Zylinder aus degenerierten Epithelien des Tubuliepithels gebildet wird (Seyderhelm, in: Handb. d. Urologie). Diese nach den Nierenkanälchen geformten Massen besitzen eine gewisse Klebrigkeit. Beim Hindurchtreten dieser Sedimentgebilde durch die Harnkanälchen lagern sich ihnen oft Zellen- oder Detritusmassen auf. Solche Zylinder können dann mit granulierten Harnzylindern verwechselt werden (hyaline pseudogranulierte Zylinder).

Nach Fröhner (8) treten Harnzylinder am häufigsten beim Pferd auf, seltener bei Rind und Hund. Das Aussehen derselben ist in den verschiedenen Fällen durchaus nicht dasselbe. Die einzelnen Zylinderformen sprechen jeweils für bestimmte Veränderungen in der Niere und haben deshalb neben den Epithelzellen in klinisch-diagnostischer Hinsicht eine große Bedeutung. Bei akuten und chronischen Nephritiden sind die Harnzylinder als die wichtigsten Begleiterscheinungen anzusehen. Wir unterscheiden folgende Zylinderformen:

hyaline Zylinder
Epithelzylinder
granulierte Zylinder
Blutzylinder
Fettzylinder
Wachszylinder.

Hyaline Zylinder trifft man sehr häufig im Hundeharn an. Wir finden sie hauptsächlich bei subakuten und chronischen, d. h. bei den mehr schleichend, langsam verlaufenden Nierenentzündungen, wie wir diese bei Hunden sehr viel antreffen. Für das Vorhandensein einer Nephritis sind sie allerdings nicht so pathognostisch wie die Epithelzylinder, auch bei jeder Form einfacher Albuminurie (Nephrosen), bei Fieberharnen und Stauungshyperämien können sie auftreten.

Wichtig sind demgegenüber die reinen Epithelzylinder, die im Hundeharn nicht sehr häufig zu finden sind. Ihr Auftreten beweist mit ziemlicher Sicherheit das Vorhandensein einer akuten parenchymatösen Nephritis (Fröhner).

Von nahezu gleich wichtiger klinischer Bedeutung sind die granulierten Zylinder. Diese sind wiederum sehr häufig bei der akuten parenchymatösen Nephritis zu finden, ferner aber auch bei chronischen degenerativen Veränderungen der Nieren.

Diese 3 Formen sind die wichtigsten und kommen am häufigsten vor. Blutzylinder sind beim Hund selten und treten auf bei hämorrhagischer Nephritis. Von wesentlicher klinischer Bedeutung sind Wachszylinder. Mit Neutralrot-Methylviolett gefärbt, heben sie sich in tiefdunkelblauer Farbe silhouettenartig von dem übrigen Sediment ab. Sie werden nach Fröhner (8) als metamorphosierte Epithelzylinder aufgefaßt; die wachsartige Degeneration des Epithels soll auf besonders schwere Nierenerkrankung schließen lassen.

Zylindroide.

Anschließend an diese Beschreibung der hyalinen Harnzylinder noch eine kurze Betrachtung über die im Hundeharn sehr häufig auftretenden Zylindroide. Wie der Name sagt, sind es zylinderähnliche Gebilde, die mit Neutralrot ausgezeichnet zur Darstellung kommen. Mit F_1-Färbung werden sie mehr lilafarben, mit F_2 in hellrotem bis rotem Farbton dargestellt. Die Farblösungen dringen in diese bandartigen, mit schwacher Längsstreifung versehenen Gebilde nur so stark ein, daß deren charakteristisches Aussehen nicht verloren geht. Die Zylindroide ziehen sich teilweise über mehrere Gesichtsfelder hin und sind besonders durch ihre große Länge auffallend und daher leicht zu erkennen.

Sie entstehen wahrscheinlich intrarenal und stellen Vorstufen der echten Zylinder dar. Zylindroide sind echte Eiweißsubstanzen und werden als Vorboten einer beginnenden Nierenentzündung gewertet. Sie sollen aber weiterhin auch die letzten Sedimentbestandteile einer überstandenen Nierenkrankheit darstellen (Koch-Schugt).

Untersuchte Hundeharne.

1. **Bobtail,** wbl., silbergrau-schwarz, etwa 8 Jahre alt.

Vorbericht: Der Pat. zeigt seit etwa 8—14 Tagen krampfartige Hustenanfälle.

Diagnose: Pharyngitis, Tracheitis, Bronchitis acuta. Verdacht auf chronische interstielle Nephritis.

Harnuntersuchung: Spez. Gew. 1045, goldgelb, klar, wäßrig, fleischbrühartig, sauer, Eiweiß hochgradig vorhanden, Gallefarbstoffe nicht vorhanden, Hämoglobin nicht vorhanden.

Mikrosk. Befund:

a) **Schugt-Färbung** (F_1): Epithelien aus der Niere und dem Nierenbecken sind in geringer Zahl vorhanden; diese sind stark geschrumpft und schwer zu erkennen, ihre Farbe ist rosarot bis rotbraun, außerdem sind zahlreiche Tripelphosphatkristalle zu erkennen, die an den Kanten angegriffen erscheinen. Vereinzelte Pseudozylinder sind festzustellen, die von Detritusmassen unregelmäßig gebildet sind. Der Untergrund der Färbung stellt eine homogene rosarote Farbe dar. Der Lackverschluß ist dicht, das Sediment beweglich.

b) **Modifizierte Färbung** (F_2): Das Präparat zeigt ein wesentlich besseres, übersichtlicheres Bild, die Tripelphosphatkristalle sind nahezu unversehrt und heben sich von dem hellrosaroten Untergrund in grünlich schillerndem Farbton ab. Vereinzelt sind granulierte Zylinder festzustellen, die sich in braunroter Farbe von dem Untergrund sehr gut abheben. Zylindroide sind ebenfalls zu finden, die mit ihren scharfen Konturen und der leichten Längsstreifung sich deutlich abheben. Nierenepithelien und Uebergangsepithelien in der üblichen dunkelroten Färbung sind über das Blickfeld unregelmäßig verteilt. Ihre Kerne sind gut zu erkennen. Der Verschluß des Präparats ist dicht, das Sediment flüssig.

2. **D. Schäferhund,** ml., schwarz-gelb, 2 Jahre alt.

Vorbericht: Der Pat. nimmt seit 2 Tagen kaum Futter auf, erbricht und hat Durchfall.

Diagnose: Inappetenz, Gastro-Enteritis catarrhalis acuta, akute parenchymatöse Nephritis.

Harnuntersuchung: Spez. Gew. 1025, bräunlich-gelb, leicht getrübt, wäßrig, schwach aromatisch, sauer, Eiweiß in geringer Menge, Gallefarbstoffe in geringer Menge, Hämoglobin nicht vorhanden.

Mikrosk. Befund:

F_1-Färbung: Die Grundfärbung des Sediments ist rosafarben, von der sich die im Sediment befindlichen einzelnen Tripelphosphatkristalle gut abheben. Diese sind teilweise stark verändert, viele zur Hälfte aufgelöst. Der übrige Sedimentbefund ist wenig aufschlußreich. Detritusmassen sind in großen Mengen sichtbar, ganz vereinzelt sind granulierte Harnzylinder, eventuell auch Pseudozylinder anzutreffen, deren Farbe bräunlich-rot ist. Geschrumpfte oder gequollene Epithelien der verschiedenen Harnwege sind in geringer Zahl vorhanden. Der Verschluß ist dicht, das Sediment flüssig.

F_2-Färbung liefert ein gutes Uebersichtsbild. Die schwache Vergrößerung läßt im Bild hyaline Harnzylinder in geringer Zahl und leuchtend rosaroter Farbe erkennen, daneben einige Zylindroide, die in geschlängelter Form das Gesichtsfeld durchkreuzen. Granulierte Zylinder sind in großer Zahl, jedoch in kleinen Formen anzutreffen. Neben diesem Befund sind Nierenepithelien, Uebergangsepithelien, einige Leukozyten und Fettzellen vorhanden. Die große Menge der Tripelphosphatkristalle ist fast unversehrt. Haltbarkeit ist gut, das Sediment flüssig.

3. **Foxterrier,** ml., dreifarbig, 10 J. alt.

Vorbericht: Der Pat. soll viel Durst haben, ist zeitweise gedrückt und hat wenig Appetit.

Diagnose: Gastritis, chronische interstitielle Nephritis.

Harnuntersuchung: Spez. Gew. 1015, blaßgelb, etwas trüb, wäßrig, stark aromatisch, bis stechend riechend, sauer, Eiweiß in sehr großen Mengen. Gallefarbstoff in Spuren. Hämoglobin nicht vorhanden.

Mikrosk. Befund:

F_1-Färbung: Vereinzelt Epithelien der Niere und der ableitenden Harnwege. Diese sind in ihrer ganzen Form unregelmäßig. Die Zellkerne treten kaum hervor und das Protoplasma ist vielfach geschrumpft. Außer diesen Zellen sind Zylindroide sowie hyaline Harnzylinder anzutreffen. Die hyalinen Zylinder haben eine tiefdunkelrote Farbe, die Zylindroide dagegen sind blaßrosa. An letzteren ist in schöner Weise die den Zylindroiden eigene Achsendrehung zu sehen. Der Sedimentuntergrund ist verblaßt, so daß die Bestandteile sich deutlich abheben.

F_2-Färbung: In diesem Präp. ist der Farbton sehr schwach, Zellen sind gut erkennbar, nur von blaßrosaroter Farbe. Die Zellkerne heben sich gut hervor; vereinzelte granulierte Zylinder sind nachzuweisen, Zylindroide sowie hyaline Zylinder heben sich in ihrer rosaroten Farbe von dem fast hellen Untergrund deutlich ab. Neben diesem Befund sind viele Fettzellen zwischen die Sedimentbestandteile eingestreut. Sie besitzen einen gelblichen Farbton. Das Präp. hat einen guten Lackverschluß, das Sediment ist flüssig erhalten.

4. Kurzhaar-Dachshund, ml., braunrot, 8 J. alt.

Vorbericht: Der Pat. ging plötzlich in der Nachhand lahm.

Diagnose: Dackellähme; die Röntgenaufnahme ergab Verkreidung der Zwischenwirbelscheiben der Lendengegend. Beginnende Nephritis.

Harnuntersuchung: Spez. Gew. 1020, hellgelb, klar, wäßrig, sauer, etwas stechend riechend, Eiweiß in mäßiger Menge, Hämoglobin und Gallefarbstoffe nicht vorhanden.

Mikrosk. Befund:

F_1-Färbung: In dem Präp. treten hyaline Harnzylinder sowie Zylindroide besonders in Erscheinung. Ihre Farbe ist rötlich-violett, die Zylindroide sind bandartig gewunden und ziehen sich über das Blickfeld hin. Außer diesen besonders auffallenden Sedimentbestandteilen sind vereinzelt große Plattenepithelien, wahrscheinlich aus den ableitenden Harnwegen stammend, zu sehen. Sie besitzen eine rötliche Farbe, Kerne sind jedoch nicht zu erkennen. Neben diesem Befund treten drusenartige Gebilde von braunvioletter Farbe auf. In diesen Gebilden sind weder Zellen noch Kristalle zu erkennen, und sie sind wahrscheinlich auf die Färbung zurückzuführen.

F_2-Färbung: gibt wiederum ein besseres Färbeergebnis. Der Untergrund ist hellrosarot. Darin treten Nierenepithelien, Plattenepithelien in ziemlich großer Zahl deutlich in Erscheinung. Die Kerne derselben treten gut hervor. Das Protoplasma zeigt feine Körnelung; besonders schön sind auch hier wiederum die hyalinen Zylinder und die hellrosafarbenen Zylindroide dargestellt. Fettzellen mit gelblich-rotem Farbton sind im Blickfeld zerstreut. Das Präp. ist flüssig und hat gute Haltbarkeit.

5. Deutscher Schäferhund, ml., grau-hellgelb, 6 J. alt.

Vorbericht: Der Pat. nimmt seit 2 Tagen kein Futter auf und zeigt gespannten Gang, liegt sehr viel, ist matt und hat etwas Blut im Harn.

Diagnose: Nephritis hämorrhagica.

Harnuntersuchung: Spez. Gew. 1028, rotgelb, etwas trüb, wäßrig, stechend riechend, amphoter. Eiweiß in geringer Menge, Gallefarbstoffe nicht vorhanden, Blutfarbstoff geringgradig.

Mikrosk. Befund:

F_1-Färbung: Der Farbuntergrund ist rosarot. In jedem Gesichtsfeld sind Tripelphosphatkristalle in mäßiger Zahl vorhanden; viele davon sind nicht mehr scharfkantig. Blutkörperchen, Leukozyten sind nicht zu beobachten, jedoch in jedem Blickfeld 1—2 Zellen aus den ableitenden Harnwegen. Wesentlich sind die in mäßiger Zahl vorhandenen rot bis braunrot gefärbten hyalinen Zylinder, sowie die in noch größerer Zahl vorhandenen Zylindroide. Das Präp. ist flüssig erhalten.

F_2-Färbung: Das Präp. ist im Farbton sehr blaß, der Untergrund ist ganz hell, Tripelphosphatkristalle mit geringgradig veränderter Form in geringer Zahl vorhanden. Zahlreicher sind Plattenepithelien mit deutlicher Kernfärbung. Besonders auffallend in diesem Präparat sind die zahlreichen roten Blutkörperchen, die einen hellbraunen bis braunroten Farbton angenommen haben. Bei vielen ist die Eindellung in der Mitte zu sehen, Schrumpfungen derselben sind ganz selten zu beobachten. Neben diesen Blutzellen sind massenhaft Fettzellen vorhanden, die in hellgelbem Farbton dargestellt sind und sich dadurch von Luftblasen deutlich unterscheiden. Ganz vereinzelt sind hyaline Zylinder anzutreffen, die in diesem Präparat eine blaßrote Farbe besitzen. Das Sediment ist flüssig, die Haltbarkeit gut.

6. Schnauzer, ml., grau, 2 J. alt.

Vorbericht: Der Pat. wird wegen geschwürigen Veränderungen der Mundschleimhaut und blutigem Durchfall in die Klinik eingeliefert.

Diagnose: Stuttgarter Hundeseuche. Nephritis purulenta.

Harnuntersuchung: Spez. Gew. 1015, grüngelb, klar, wäßrig, sauer, übelriechend, Eiweiß in mittlerer Menge, Gallefarbstoffe in Spuren, Hämoglobin nicht vorhanden.

Mikrosk. Befund:

F_1-Färbung: Auf beinahe hellem Untergrund sind über das ganze Blickfeld massenhaft segmentkernige Granulozyten zerstreut. Diese heben sich deutlich vom Untergrund ab. Ihre Umrisse sind jedoch nicht sehr scharf abgegrenzt, teilweise etwas gequollen, die Zellkerne kaum sichtbar. Sehr gut sind einige hyaline Harnzylinder von rotvioletter Farbe dargestellt. Ganz vereinzelt sind Nierenepithelien anzutreffen.

F_2-Färbung: ergibt zahlreiche, über das ganze Blickfeld zerstreute segmentkernige Granulozyten von rosaroter Farbe. Der Zellrand derselben ist ziemlich scharf umrissen und unverändert; teilweise sind in den Leukozyten Kerne, z. T. segmentartig, festzustellen. Vereinzelt treten im Sedimentbild einige Nierenepithelien auf, deren Kerne sich deutlich hervorheben. Das Präparat ist flüssig und gut erhalten.

7. Irischer Setter, ml., rotbraun, 5 J. alt.

Vorbericht: Hat seit längerer Zeit nässendes Ekzem und Harnträufeln.

Diagnose: Ekzema madidans, Cystitis catarrhalis.

Harnuntersuchung: Spez. Gew. 1028, weinrot, wasserklar, sauer, aromatisch, Eiweiß in geringer Menge, Gallefarbstoffe und Hämoglobin nicht vorhanden.

Mikrosk. Befund:

F_1-Färbung: Epithelien aus der Niere und den Harnwegen, große dünne Plattenepithelien aus der Blase sind in mäßiger Zahl vorhanden. Zellkerne sind teilweise erkennbar. Neben diesen Zellen treten Zylindroide sowie hyaline Harnzylinder, mit leuchtend roter Farbe dargestellt, auf. Ganz vereinzelt sind einige granulierte Harnzylinder von rotbrauner Farbe festzustellen. Neben diesem Befund sind zahlreiche Tripelphosphatkristalle vorhanden, die wiederum angegriffen erscheinen. Das Sediment ist flüssig und gut haltbar.

F_2-Färbung bringt dieselben Zellen und Kristalle wie bei F_1 zur Darstellung, nur ist das Sedimentbild deutlicher. Die Zellen mit Kernen sind besser dargestellt, die Epithelien sind zahlreicher als bei F_1, es ist möglich, daß durch die Färbung vereinzelt Zellen zugrunde gegangen sind. Die granulierten Zylinder treten gut hervor. Leukozyten sind nicht zu finden, jedoch Fettzellen in geringer Zahl. Der Untergrund des Sediments ist hellrosarot, das Sediment ist flüssig und gut erhalten.

8. Salz- und Pfefferschnauzer, ml., grau, 2 J. alt.

Vorbericht: Der Pat. zeigt Augen- und Nasenausfluß.

Diagnose: Staupepneumonie; nervöse Staupe, beginnende akute Nephritis.

Harnuntersuchung: Spez. Gew. 1022, goldgelb, etwas trüb, wäßrig, sauer, unangenehm süßlich riechend, Eiweiß mittelgradig, Gallefarbstoffe in mittlerer Menge, Hämoglobin nicht vorhanden.

Mikrosk. Befund:

F_1-Färbung: Das Sedimentbild ist durch starke Kristallbildung beeinträchtigt. Die Kristalle treten in büschelförmigen Nadeln auf, außer diesen, die in braunroter Farbe dargestellt sind, treten zahlreiche Tripelphosphatkristalle auf. Diese nehmen jedoch kaum von dem Neutralrot-Farbstoff auf. Nierenzellen oder solche aus den ableitenden Harnwegen sind spärlich zu finden. Ein Zylinder, besetzt mit 3 Reihen ganz gleichmäßiger Epithelien, tritt besonders deutlich in Erscheinung. Die Kerne sowie die Zellränder dieses Zylinders sind gut zur Darstellung gekommen. Die Farbe der Zylinder ist dunkelrot mit einem Ton ins Bläuliche. Neben diesem Befund sind einige hyaline Harnzylinder sowie Zylindroide festzustellen. Ihre Farbe ist rosarot bis karminrot.

F_2-Färbung: Der Sedimentbefund weicht kaum ab von dem vorher beschriebenen; zahlreiche Tripelphosphatkristalle und Zylindroide beherrschen das Bild. Abweichend von F_1 sind in diesem Präp. mehrere granulierte Zylinder festzustellen, außerdem finden sich Nierenepithelien, die vorwiegend rot gefärbt sind mit deutlicher Kernfärbung. Haltbarkeit beider Präparate ist gut, das Sediment flüssig erhalten.

9. Deutscher Schäferhund, wbl., schwarz, 2 J. alt.

Vorbericht: Die Pat. setzt sehr viel Harn ab in kleinen Mengen.

Diagnose: Pharyngitis, Tonsillitis, Nephritis purulenta.

Harnuntersuchung: Spez. Gew. 1008, gelbgrün, wäßrig, trüb, sauer, stechend riechend. Eiweiß in geringer Menge, Gallenfarbstoffe in Spuren, Hämoglobin nicht vorhanden.

Mikrosk. Befund:

F_1-Färbung: Nierenepithelien in geringer Zahl, jedoch sind die Umrisse derselben unscharf. Ihre Zellkerne sind schwach und nur selten zu sehen. Ferner ist auffallend eine große Anzahl dicht gehäufter segmentkerniger Granulozyten; ihre Farbe erscheint verblaßt, Zellkerne sind oft nur angedeutet, der Sedimentuntergrund ist ganz hell.

F_2-Färbung: ist dem vorher beschriebenen Präparat an Klarheit weit überlegen. Die überragende Mehrheit im Sediment bilden die segmentkernigen Granulozyten, die scharf umrissen sind und deren Kerne deutlich in Erscheinung treten. Ihre Zellkerne sind vielgestaltig und leuchten in roter Farbe aus dem sonst schwach gefärbten Plasmaleib heraus. Der Protoplasmasaum grenzt sich von dem hellrosafarbenen Sedimentuntergrund noch deutlich ab. Nierenepithelien bzw. Uebergangsepithelien und solche der ableitenden Harnwege sind in geringer Zahl vorhanden, darunter einige Plattenepithelien. Außer diesem Zellbefund treten ganz wenig hyaline Zylinder in rosaroter Farbe in Erscheinung. Das Sediment ist flüssig und gut erhalten.

10. Kurzhaar-Dachshund, ml., braunrot, 3½ J. alt.

Vorbericht: Der Pat. zeigt geringen Appetit, erbricht häufig und hat blutigen Kot.

Diagnose: Pharyngitis, Enteritis hämorrhagica, Nephritis akuta.

Harnuntersuchung: Spez. Gew. 1020, grüngelb, klar, wäßrig, schwach fleischbrühartig, sauer, Eiweiß in geringer Menge, Gallefarbstoffe in Spuren, Hämoglobin nicht vorhanden.

Mikrosk. Befund:

F_1-Färbung: In jedem Gesichtsfeld befindet sich eine Unmenge von Zellen, die die Form und Größe der Nierenepithelien aufweisen, teils rund und teils polygonal. Ihre Kerne sind schwach ausgeprägt, auch die Umrisse der Zellen. Sie sind vielmehr geschrumpft und teilweise sogar unkenntlich, am besten treten wiederum die in mäßiger Zahl vorhandenen hyalinen Harnzylinder und Zylindroide hervor, und zwar in dunkelrot- bis rotviolettem Farbton. Die Zylindroide besitzen meist eine lilarote durchsichtige Farbe. Auffallend ist im Gesichtsfeld ein ganz dunkelblau gefärbter Zylinder (Wachszylinder).

F_2-Färbung: In jedem Gesichtsfeld sind etwa 10 Epithelien aus der Niere, ferner vereinzelt große Plattenepithelien, Leukozyten in großer Zahl vorhanden, deren Zellränder und Kerne scharf umrissen sind. Die Kernfarbe ist rot bis dunkelrot, der Protoplasmasaum blaßrosarot gefärbt. Der Sedimentuntergrund zeigt einen hellroten Farbton, so daß sämtliche Sedimentbestandteile sich darin scharf abheben, dabei besonders die hyalinen Zylinder in hellroter Farbe. Das Sediment ist flüssig und gut erhalten.

11. Glatthaar-Dachshund, schwarzbraun, 8 J. alt.

Vorbericht: Hat Schmerzen in der Halsgegend, viel Durst und setzt häufig Harn in kleinen Mengen ab.

Diagnose: Enteritis catarrhalis. Akute parenchymatöse Nephritis.

Harnuntersuchung: Spez. Gew. 1018, dunkelgelb, klar, wäßrig, fleischbrühartig, sauer, Eiweiß in geringer Menge, Gallefarbstoff und Blutfarbstoff nicht vorhanden.

Mikrosk. Befund:

F_1-Färbung: Die im mikroskopischen Bild dargestellten Epithelzellen treten nicht klar in Erscheinung. Sie sind als große runde bis ovale Gebilde ohne Kerne mit deutlich roter Farbe im Blickfeld dargestellt. Gut ausgebildet sind die hyalinen Zylinder von dunkelroter bis violetter Farbe. Vereinzelt sind auch Zylindroide sichtbar. Der Untergrund der Färbung ist von rosaroter Farbe.

F_2-Färbung: Nach dieser Färbeweise treten die zahlreichen Nierenepithelien mit gut hervortretenden Kernen sehr schön in Erscheinung; sie sind teilweise in größeren Verbänden zusammenliegend, meist jedoch vereinzelt auf dem hellrosafarbenen Untergrund zu sehen. Zahlreiche schmälere und breitere tiefrote hyaline Zylinder treten im Sedimentbild scharf abgegrenzt hervor. Ein mit reihenförmig angeordneten Epithelzellen besetzter Zylinder fällt unter diesen besonders auf. Was im F_1-Präparat nicht in Erscheinung tritt, sind hier wiederum die klar ins Auge tretenden zahlreichen segmentkernigen Granulozyten, die über das ganze Blickfeld zerstreut liegen. Die Zylindroide sind in geringer Zahl vorhanden und in blaßroter Farbe dargestellt. Kristalle sind nicht vorhanden. Das Präparat ist flüssig und gut erhalten.

12. **Deutscher Schäferhund**, ml., graubraun, 11 J. alt.

Vorbericht: Trinkt seit kurzem viel Wasser und hat Schmerzäußerungen in der Nierengegend, soll öfters erbrechen.

Diagnose: Pharyngitis und Tonsillitis. Beginnende eitrige Nephritis.

Harnuntersuchung: Spez. Gew. 1022, hellgelb, etwas trüb, wäßrig, schwach sauer, aromatisch, Eiweiß in geringer Menge, Gallefarbstoff in Spuren, Hämoglobin nicht vorhanden.

Mikrosk. Befund:

F_1-Färbung: Das Präparat ist verblaßt und somit für genaue Diagnose nicht verwendbar. Auf ganz blassem hellrosafarbenen Untergrund sind einige Zylindroide mit leichtem rosafarbenen Ton dargestellt. Vereinzelt nur einige Zellen, die etwas rote Farbe aufgespeichert haben, aber kaum erkenntlich sind. Das Präparat ist nicht mehr in flüssigem Zustand.

F_2-Färbung: Der Untergrund zeigt eine blaßrosarote Farbe. Darauf zeichnen sich die Zellen und hyalinen Zylinder sehr gut ab. Es sind Nierenepithelien einzeln und in kleinen Verbänden dargestellt. Die Zellen sind gut erhalten mit schöner Kernzeichnung. Hyaline Zylinder sind 2—3 anzutreffen, ebenso einige Zylindroide. Einige größere Plattenepithelien ergänzen das Bild. Als sehr wesentlich sind noch zahlreiche segmentkernige Granulozyten zu erwähnen, die über das ganze Bild zerstreut liegen. Ihre Kernformen sind deutlich ausgeprägt. Das Präparat ist flüssig und gut erhalten.

13. **Boxer**, ml., braungelb, 10 J. alt.

Vorbericht: Der Pat. ist seit längerer Zeit matt, setzt viel Harn in kleinen Mengen ab und nimmt vermehrt Wasser auf.

Diagnose: Bronchitis acuta. Chronische interstitielle Nephritis.

Harnuntersuchung: Spez. Gew. 1006, blaßgelb, klar, wäßrig, sauer, unangenehm süßlich riechend; Eiweiß mittelgradig, Galle in Spuren, Hämoglobin nicht vorhanden.

Mikrosk. Befund:

F_1-Färbung: Das hergestellte Präparat ist mangelhaft. Zellen sind darin garnicht zu finden, nur vereinzelt einige hyaline Harnzylinder, die in dunkelroter bis violetter Farbe dargestellt sind. Sonst scheint das Präp. vollkommen eingetrocknet zu sein.

F_2-Färbung: Das Sediment wurde in diesem Fall nicht ausgewaschen. Auf hellrosarotem Grund zeigt sich ein recht üppiges Sedimentbild. Es ist etwas zusammengedrängt, wahrscheinlich durch die Lackmasse, die unter das Deckglas eingedrungen ist. Am auffallendsten sind wieder eine große Anzahl hyaliner Harnzylinder von rosaroter bis roter homogener Farbe; neben diesen ziehen zahlreiche Zylindroide von wechselnder Breite und Länge über das Blickfeld. Ein Hauptbefund sind zahlreiche Nierenepithelien, die teilweise allein, mitunter aber in ganzen Gruppen zusammenhängend zur Darstellung kommen. Neben diesen Nierenepithelien, deren Kerne mit Kernkörperchen teilweise sehr schön in Erscheinung treten, sind noch große Plattenepithelien zu sehen, deren Kerne ebenfalls gut ausgeprägt sind. Kristalle sind im Sediment nicht vorhanden. Es ist in flüssigem Zustand.

14. **Langhaar-Vorstehhund,** ml., graubraun, 5 J. alt.

Vorbericht: Der Pat. hat seit 3 Tagen krampfartigen Husten.

Diagnose: Bronchitis acuta. Akute parenchymatöse Nephritis.

Harnuntersuchung: Spez. Gew. 1042, dunkelgelb, klar, wäßrig, sauer, aromatisch, Eiweiß mittelgradig, Gallefarbstoff geringgradig, Hämoglobin nicht vorhanden.

Mikrosk. Befund:

F_1-Färbung: Dieses nach Koch-Schugt gefärbte Präparat zeigt ein gutes Harnsedimentbild. Die Sedimentflüssigkeit ist teilweise durch das Erwärmen stark verdunstet, so daß nur einzelne größere Sedimentinseln übrig sind. Diese sind angefüllt mit sehr vielen Epithelien der Nieren und der ableitenden Harnwege. Die Zellen sind stark rot gefärbt, wenig verändert, und vereinzelt lassen sich auch Kernumrisse wahrnehmen. Außer den Zellen treten besonders einige hyaline Harnzylinder in Erscheinung, deren Farbe lilarot erscheint. Von granulierten Zylindern sind nur 2—3 im Blickfeld dargestellt. Einige Kristalle sind noch als Tripelphosphatkristalle zu erkennen. Das Sediment ist flüssig und gut erhalten.

F_2-Färbung: Der Grundton des gefärbten Präparats ist lilafarben, so daß wiederum die stärker gefärbten Zellen deutlich in Erscheinung treten. Wesentlich besser als bei F_1 sind die Zellkerne ausgeprägt. Das ganze Präparat ist reich an Zellen. Von Epithelien sind große Plattenepithelien sowie kleinere Nierenepithelien vorhanden. Zahlreicher sind die hyalinen Harnzylinder, die eine schöne rote Farbe besitzen. Granulierte Zylinder sind in mäßiger Zahl dargestellt und besitzen einen braunroten Farbton. Zylindroide sind ebenfalls einige im Blickfeld zu erkennen. Einige Tripelphosphatkristalle sind ganz vereinzelt im Sedimentbild dargestellt. Das Sediment ist flüssig, die Haltbarkeit gut.

15. **Griffon,** ml., graubraun, 5 J. alt.

Vorbericht: Hat seit längerer Zeit leichten Husten, Augenausfluß und erhöhte Temperatur.

Diagnose: Ekzema madidans, Bronchopneumonia chronica, akute parenchymatöse Nephritis.

Harnuntersuchung: Spez. Gew. 1020, goldgelb, leicht getrübt, wäßrig, sauer, süßlich, aromatisch. Eiweiß mittelgradig, Gallefarbstoff in Spuren, Hämoglobin nicht vorhanden.

Mikrosk. Befund:

F_1-Färbung: Das Präparat ist mangelhaft. Die Zellen sind geschrumpft und nur wenige als Nierenepithelien zu erkennen. Ihre Kerne sind ebenfalls kaum ausgeprägt. Außerdem ist der Farbton gelbrot. Am besten sind die Zylindroide zur Darstellung gekommen. Zahlreich, doch nicht gut gefärbt sind granulierte Harnzylinder von kleinen Formen.

F_2-Färbung: Diese bringt ein klareres Sedimentbild: Die Zylindroide sind ebenso wie die hyalinen Zylinder im Sedimentbild am besten dargestellt. Sie heben sich gut abgegrenzt in rosa bis rot gefärbtem Ton vom hellrosafarbenen Untergrund der Sedimentflüssigkeit ab. Zahlreiche Zellen bzw. Epithelien, von den großen Plattenepithelien der ableitenden Harnwege bis zu den kleineren Nierenepithelien, sind im Sedimentbild anzutreffen. Die Zellen stechen jedoch nicht allzusehr von dem hellrosafarbenen Untergrund ab. Leukozyten sind nicht vorhanden. Das Sediment ist flüssig und gut erhalten.

16. Bernhardiner, ml., gelbrot-weiß, 8 J. alt.

Vorbericht: Der Pat. ist seit längerer Zeit sehr matt.

Diagnose: Bronchopneumonia acuta.

Der Pat. ist gestorben.

Sektionsbefund ergab: Chronische interstitielle Nephritis mit Ausscheidungsnephritis. Prostatahypertrophie mit Blasendilatation. Neben lobärer catarrhalisch eitriger Bronchopneumonie Herzerweiterung beiderseits.

Harnuntersuchung: Spez. Gew. 1020, hellgelb, klar, wäßrig, sauer, aromatisch, Eiweiß mittelgradig, Gallefarbstoff mittelgradig, Hämoglobin nicht vorhanden.

Mikrosk. Befund:

Da sehr wenig Harn zu erhalten war, ist das Präparat nur nach Methode F_2 gefärbt worden. Das Sediment wurde nicht ausgewaschen.

F_2-Färbung: Beim Betrachten des Präparates ist eine große Anzahl Harnzylinder auffallend, die in rotem Farbton gut dargestellt sind. An Epithelien sind große Plattenepithelien in mäßiger Zahl, Nierenepithelien sehr viele zu sehen, deren Kerne sichtbar rosarot erscheinen. Besonders ins Auge fallend ist der starke Gehalt an Gallenpigment, welcher sich teils in Epithelzellen, teils in Zylindern, besonders in granulierten Zylindern vorfindet. Zylindroide sind mitunter sehr breit und ziehen sich schlängelnd über das Sedimentbild. Die hyalinen Harnzylinder sind sehr zahlreich. Die granulierten Zylinder sind in braungelber Farbe dargestellt (Gallepigment + Neutralrot). Das Sediment ist flüssig, die Haltbarkeit gut.

17. Englische Bulldogge, ml., gelbweiß, 4 J. alt.

Vorbericht: Der Pat. soll viel Durst haben, bei Druck auf Nieren- und Blasengegend Schmerzäußerung vorhanden.

Diagnose: Gastroenteritis catarrhalis, Nephritis acuta; Cystitis catarrhalis (siehe Abb. 1).

Harnuntersuchung: Spez. Gew. 1030, goldgelb, klar, wäßrig, schwach sauer, fleischbrühartig, Eiweißgehalt stark positiv (hochgradig), Gallefarbstoff in Spuren, Hämoglobin nicht vorhanden.

Mikrosk. Befund:

F_1-Färbung: Nach dieser Färbeweise ist das Sediment verhältnismäßig gut zu erkennen. Auf leicht rosarotem bis blaßrotem Untergrund treten zahlreiche gefärbte Zellen deutlich in Erscheinung. Dargestellt sind Zellen von den kleinsten Nierenepithelien bis zu den großen Plattenepithelien. Die Kerne sind mitunter gut erkennbar, die Farbe der Zellen ist rotbraun. Außer den Zellen sind einige hyaline Zylinder von dunkelrotem bis violettem Farbton anzutreffen. Zylindroide treten ebenfalls in großer Anzahl auf.

F_2-Färbung: Diese zeichnet sich aus durch besonders schöne Darstellung der Nierenepithelien sowie derjenigen der ableitenden Harnwege. Auf hellrosafarbenem Untergrund treten die scharfabgegrenzten Zellen plastisch in Erscheinung. Die Zellkerne heben sich scharfumrissen mit stark roter Farbe aus dem Protoplasma hervor. Während im vorher beschriebenen, nach Koch-Schugt gefärbten Präparat die Zellen teilweise etwas geschrumpft in Erscheinung traten, sind sie in diesem Präparat nicht verändert und zeigen besonders an den Rändern keine Einziehungen. Die Zellen haben verschiedenste Formen, rund, oval, kantig, teilweise geschwänzt. Außer diesen großen Zellen sind segmentkernige Granulozyten in mäßiger Zahl anzutreffen. Sie haben etwa die Größe der Zellkerne der größeren Zellen (Plattenepithelien). Neben diesen Zellen sind vereinzelt hyaline Zylinder sowie einige Zylindroide in hellrosarotem bis dunkelrotem Farbton dargestellt. Das Präp ist flüssig und sehr gut erhalten.

18. **Französischer Bulli**, ml., schwarz-weiß, 6 Monate alt.

Vorbericht: Hat seit kurzer Zeit viel Durst.

Diagnose: Nephritis acuta.

Harnuntersuchung: Spez. Gew. 1030, hellgelb, klar, wäßrig, sauer, fleischbrühartig, Eiweiß mittelgradig, Gallefarbstoff in Spuren, Hämoglobin nicht vorhanden.

Mikrosk. Befund:

Da sehr wenig Harn vorhanden, nur nach F_1-Methode gefärbt.

F_1-Färbung: Auf hellem Untergrund treten die Sedimentbestandteile gut in Erscheinung. Die Zellen, in großer Menge sichtbar, stellen Nierenepithelien sowie solche der ableitenden Harnwege dar; ihre Kerne sind teilweise zu erkennen. Leukozyten sind vereinzelt vorhanden und nicht gut dargestellt. Zylindroide teils breit, teils schmal, ziehen in mäßiger Zahl über das Blickfeld. Hyaline Zylinder von tiefroter Farbe, teils mit violettem Farbton, sind sehr zahlreich. Neben diesen hyalinen Zylindern sind granulierte Zylinder in mäßiger Zahl anzutreffen und kommen in sehr verschiedener Länge zur Darstellung. Auffallend sind im Blickfeld einige Zylinder von hellvioletter bis tiefblauvioletter Farbe. Einer dieser hellvioletten Zylinder läßt sehr schön in seinem Leib vier aneinander gereihte Nierenepithelien erkennen. Diese Erscheinung tritt besonders bei den blauviolett gefärbten Zylindern auf. Das Sediment ist flüssig und gut erhalten.

19. Bobtail, ml., grauweiß, 9 Monate alt.

Vorbericht: Hat starken Juckreiz.

Diagnose: Dermatitis. Nephritis akuta und geringgradige Cystitis catarrhalis.

Harnuntersuchung: Spez. Gew. 1050, goldgelb, klar, wäßrig, sauer, stechend riechend. Eiweißbefund negativ, Gallefarbstoff mittelgradig, Hämoglobin nicht vorhanden.

Mikrosk. Befund **(Reihenfärbung):**

F_1-Färbung: Auf hellrotem Untergrund fallen in diesem Präparat sehr viele Tripelphosphatkristalle auf; teilweise sind sie gut erhalten, viele jedoch sind an den Kanten angegriffen. Neben diesen Kristallen treten Epithelzellen von kleinerer und größerer Form in mäßiger Zahl im Blickfeld auf. Diese sind jedoch vielfach geschrumpft, so daß ihre Ränder nicht regelmäßig erscheinen. Die Kerne derselben sind kaum sichtbar. Die Zellfarbe ist rotbraun. Außer diesen Zellen sind noch einige gut dargestellte hyaline Harnzylinder von rötlicher Farbe vorhanden. Das Sediment ist flüssig, die Haltbarkeit gut.

F_2-Färbung: Dieses Sedimentbild ist in seiner Färbung gut ausgeprägt. Zunächst fallen wieder die zahlreichen Tripelphosphatkristalle auf, die in ihrer Form sehr gut erhalten sind. Aus dem lilaroten Farbuntergrund treten sie in meergrüner Farbe, teilweise von zartem lilafarbenen Hauch überzogen, auf. Auffallend sind weiterhin zahlreiche Nierenepithelien und große Plattenepithelien, deren Kerne fast immer aus dem etwas blasseren Protoplasmasaum deutlich hervortreten. Der Sedimentbefund ist trotz des Fehlens von Eiweiß ziemlich reichhaltig; auch sind außerdem zahlreiche hyaline Harnzylinder in ihrer leuchtend roten Farbe im Präp. sichtbar. Granulierte Zylinder sind nicht vorhanden, vereinzelt jedoch einige Leukozyten. Zylindroide durchkreuzen in mäßiger Zahl das Bild. Das Sediment ist flüssig und gut erhalten.

Methylenblau-Färbung (D.A.B. 6): Die Herstellung des Präparates wurde in gleicher Weise wie die F_2-Färbung durchgeführt. Statt Neutralrot wurde Methylenblau verwendet. Im Sediment findet sich eine ungeheure Menge Tripelphosphatkristalle, die sich von dem leicht bläulichen Untergrund in klarer und vollkommen unbeeinträchtigter Weise abheben. Zwischen diesen Kristallen sind vereinzelt Epithelzellen verschiedener Größe und bläulicher Färbung gut sichtbar. Das Sediment ist gut erhalten und flüssig.

Lugol-Färbung (nach Methode F_2): Diese bringt Tripelphosphatkristalle in großer Menge gut zur Darstellung. Zwischen diesen befinden sich viele Nierenepithelien und solche der ableitenden Harnwege. Das Sediment ist flüssig und gut erhalten.

Die beiden letzten Färbungsarten beweisen, daß auch Methylenblau- und Lugollösung eine konservierende Kraft besitzen, und besonders zur Darstellung von Kristallen gut geeignet sind.

20. Foxterrier, ml., dreifarbig, 7 J. alt.

Vorbericht: Hat Juckreiz und kleine Kratzstellen ohne besondere Ursache (sehr feine zarte Haut).

Diagnose: Ekzema crustosum, Alpecia, chronische interstitielle Nephritis.

Harnuntersuchung: Spez. Gew. 1028, hellgelb, klar, wäßrig, sauer, stark aromatisch, Eiweiß mittelgradig, Gallefarbstoff und Hämoglobin nicht vorhanden.

Mikrosk. Befund:

Das Präparat ist mit Neutralrot-Methylviolett gefärbt, aber nicht nach Methode Koch-Schugt (F_1), sondern nach F_2 (modifiziert).

Im hergestellten Präparat treten Nierenepithelien und einzelne größere Plattenepithelien in rötlich violettem Farbton deutlich in Erscheinung. Kerne treten mitunter etwas aus dem Zelleib hervor. Die Zellarten sind kaum verändert. Neben diesem Zellbefund sind einige bandartige Zylindroide in lilaroter Farbe gut dargestellt. Zwischen diesen und den Epithelzellen sind Fettzellen in gelblichem Farbton zerstreut. Das Präparat ist flüssig und gut erhalten.

F_2-Färbung: Das Sedimentbild ist dasselbe wie bei Neutralrot-Methylviolett-Färbung. Nur sind die Zellen mit der F_2-Lösung noch besser dargestellt. Die Kerne treten deutlich in Erscheinung. Neben den Zylindroiden sind einige Harnzylinder in leuchtend roter Farbe dargestellt. Das Sediment ist flüssig und gut erhalten.

Lugol-Färbung (nach Methode F_2): Mit Lugollösung gefärbt, kommen fast sämtliche Sedimentbestandteile in gelblichem Farbton zur Darstellung. Nierenepithelien, Plattenepithelien, Zylindroide und hyaline Zylinder haben keinerlei zerstörende Einwirkung erfahren. Das Sediment ist flüssig und gut erhalten.

Sudan III-Färbung: Diese Färbung ist deshalb ausgeführt, um die Fettzellen, die in diesem Präparat sehr häufig sind, besser zum Ausdruck zu bringen. Ihre Darstellung und Erhaltung im konservierten Präp. ist gut gelungen. Die Fettzellen schwimmen im flüssigen Sediment in leuchtend gelbroter Farbe. Die anderen Sedimentbestandteile sind fast durchweg verblaßt. Die Haltbarkeit ist gut.

Eigene Erfahrung und kritische Betrachtung.

Zur Färbung und Herstellung der Dauerpräparate sind Harne verwendet worden, die bei der Untersuchung im besonderen durch Eiweißausfällung auffielen, oder solche Harne, die von Hunden stammten, deren Krankheitserscheinungen auf Nierenkrankheiten oder auf Krankheiten der ableitenden Harnwege hinwiesen. Die Anfertigung der Präparate bereitet, sofern der Harn keinen Schleim oder kein Blut enthält, wenig Schwierigkeiten; ist jedoch im Harn Blut enthalten, so neigt das Sediment nach dem Zentrifugieren sehr oft zur Gerinnung, und das Färben ist zwecklos. Zum Färben soll das Sediment locker im Zentrifugierglässchen liegen, denn erst dadurch kann der Farbstoff gut in das Sediment eindringen. Das Auswaschen des Sediments, d. h. das Reinigen desselben von Harnbestandteilen, hat sich durch Vergleichsver-

suche als vorteilhaft erwiesen. Ausgewaschene Sedimente nehmen bei der Färbung die Farblösungen besser auf, und das Sedimentbild erscheint klarer. Der Farbstoff hat ferner besseres Eindringungsvermögen und braucht nicht in zu großer Menge angewendet zu werden. Hierzu eine allgemeine Beobachtung: Mit einer dünnen, d. h. weniger konzentrierten Farblösung erhält man bessere Sedimentbilder, als wenn sofort starke Lösungen angewendet werden. Das Auswaschen wirkt sich im besonderen auf die Haltbarkeit der Präparate aus. Es ist eine bekannte Tatsache, daß sich Zylinder in kochsalzreichen Harnen besser bilden und auch besser halten. Diese Erfahrung macht man sich beim Waschen des Sediments mit physiologischer Kochsalzlösung zunutze. Akute Erkrankungen der Harnorgane zeigen im Sediment meistens viele Leukozyten, Bakterien und Schleimabsonderungen. Durch das Auswaschen werden große Mengen von Schleimmassen, ja sicher auch viele Bakterien entfernt und damit wird einer raschen Zersetzung vorgebeugt. Ein Nachteil beim Auswaschen wäre vielleicht der Umstand, daß zu spärliche Sedimente verloren gehen können. Zersetzungserscheinungen treten im angefertigten Präparat oft rasch auf. Ihre Ursachen liegen mit großer Wahrscheinlichkeit entweder in einem zu großen Bakteriengehalt des Harns oder aber in einem mangelhaften Lackverschluß der hergestellten Präparate. Diese Präparate sind dann von kurzer Haltbarkeitsdauer. Ist jedoch ein angefertiges Präparat hell und klar, frei von Zersetzungskeimen und Bakterienhaufen, und zeigt es bis zum anderen Tag keine Veränderungen, dann ist auch die Haltbarkeit auf lange Zeit gewährleistet. Es ist deshalb ein erstes Gebot, den Harn rein und ohne Verschmutzung zur Färbung zu bringen. Ferner ist zu empfehlen, vor Anfertigung von gefärbten Präparaten stets ein ungefärbtes Präparat zu untersuchen oder einen Teil des Sediments durch Konservierung (z. B. Hayemsche Flüssigkeit) aufzubewahren. Denn durch die Färbung können Veränderungen auftreten, und diese müssen vergleichsweise am ungefärbten Präparat berücksichtigt werden. Man wird dann fragen, wozu eine Harnsedimentfärbung? Es besteht jedoch die Tatsache, daß viele Harnsedimente eben durch die Färbung besser zur Geltung kommen und für Unterrichtszwecke besonders dienlich sein können. Ich verweise dabei auf die hyalinen und granulierten Harnzylinder, die Epithelien der Harnwege und besonders auch auf die Leukozyten. Erwähnt sei hier noch, daß unausgewaschene Harnsedimente mitunter recht gute Präparate liefern; dies ist besonders dann der Fall, wenn der Harn nicht trüb ist, wie z. B. bei chronischen Nierenkrankheiten.

Nach diesen allgemeinen Erfahrungen, die bei der Herstellung der Präparate gemacht wurden, gehe ich nun auf die Färbemethoden mit Neutralrot bzw. Neutralrot-Methylviolett (F_1- und F_2-Färbung) ein. Diese beiden Färbemethoden sind genau auf S. 15 (F_1-Methode nach Koch-Schugt) und S. 16/17 (F_2-Methode, modifiziert) beschrieben.

Die F_1-Färbemethode: Nach Angaben ist dem zentrifugierten Harn bzw. dem Sediment 1 ccm der Farblösung zuzusetzen. Diese Farbmenge ist, wie aus den Ergebnissen hervorgeht, zu reichlich. Dies mag gegebenenfalls für Menschenharnsedimente, die vielleicht reichlicher sind, das rechte Farbmaß darstellen. Ich stellte deshalb Vergleichsversuche an und färbte im Sedimentierglas nicht mit 1 ccm Neutralrot-Methylviolett, sondern nur mit 1—3 Tropfen; auf dem Objektträger gab ich den 5—7 Tropfen des gefärbten Sediments stets nur noch 1 Tropfen der Farblösung hinzu. Die Ergebnisse waren dabei besser als bei dem großen Farbzusatz von 1 ccm. Zur Nachprüfung bzw. zur Erprobung der Methode Koch-Schugt auch bei Tierharnen führte ich diese im Verlaufe der Vergleichsfärbungen genau nach Angabe durch. Es ist bei dem Farbzusatz von 1 ccm weiterhin zu bedenken, daß das Sediment darin vollkommen sichtbar bzw. vom Farbstoff eingehüllt wird und die Sedimentteilchen nicht mehr sichtbar sind. Ich vermute, daß darin der Grund liegt, warum viele Sedimentbestandteile unscharf und unkenntlich werden. Die Zellen quellen oder schrumpfen und ihre Kerne treten kaum in Erscheinung. Das gefärbte Sedimentbild macht den Eindruck der Ueberfärbung. Fernerhin ist es mir fast nie gelungen, die verhältnismäßig große Menge von 5—7 Tropfen bzw. 6—8 Tropfen auf dem Objektträger in 5—10 Minuten soweit zu verdunsten, daß schon mit dem Deckgläschen bedeckt werden konnte. Dies konnte ich meistens erst nach etwa 15—20 Min. erreichen, und es gab so eine wesentliche Verzögerung in der Herstellung der Präparate. Warum sind nun die Sedimentbestandteile mit Ausnahme der Zylinder so stark beeinträchtigt? Sehr wahrscheinlich ist das lange Erwärmen und der starke Farbzusatz von 1 ccm Farblösung die Ursache. Geringerer Farbzusatz und eine kürzere Erwärmungsdauer konnten schon bessere Präparate erzielen. Es sei hier noch auf eine besondere Beobachtung verwiesen. Bei Herstellung der Präparate trat mitunter eine starke Nadelkristallbildung ähnlich wie bei Tyrosinkristallen auf. Diese Neubildungen im Sediment sind wahrscheinlich ebenfalls auf Erwärmung der Farblösung zurückzuführen. Aehnliche Kristalle sind an der Wand des Neutralrotbehälters niedergeschlagen. Diesen Kristallen, die vielleicht auch auf die jeweilige Konzentration des Harns zurückzuführen sind, ist keine pathologische Bedeutung beizumessen. Sie vermögen jedoch in manchen Fällen das Sedimentbild zu stören.

Da mich die F_1-Methode nicht sehr befriedigte, versuchte ich, auf etwas einfachere Weise eine zweite Färbung durchzuführen. Diese Methode konnte im allgemeinen befriedigen, obwohl auch sie noch nicht die vollkommene Färbemethode darstellt. Es wird jedoch für Harnsedimente nie eine vollkommen befriedigende Färbemethode geben, die jedem Sedimentbestandteil Rechnung trägt. Die Harnsedimentbilder, die ich auf beide Arten färbte, ergaben mit der F_2-Methode stets die brauchbareren, klareren Sedimentbilder, in welchen die Sedimentbestand-

teile in nahezu unveränderter Form erhalten waren und durch den Verschluß lange Zeit aufbewahrt werden konnten. Ich bemerke dazu, daß die F_2-Lösung eine etwas andere Zusammensetzung hat als die F_1-Lösung. Es ließen sich jedoch mit F_1-Lösung (s. S. 17), nach Methode F_2 gefärbt, ebenfalls bessere Ergebnisse erzielen. Dies ist ein Beweis dafür, daß die modifizierte Methode die bessere ist, und ich betone hier den Satz: Je weniger Farblösung zum Sediment hinzugefügt wird, umso besser ist das Ergebnis der Färbung.

Die Anwendung der Essigsäure bei Neutralrotfärbung ist angängig, denn Neutralrot ist in reiner Form fast nur für neutral reagierende oder saure Harne zu verwenden (Koch-Schugt). In stärker alkalischen Harnen wird Neutralrot in einen gelblichen Farbton verwandelt. Daher ist es wesentlich, nur frische und saure Harne zu untersuchen. Die Essigsäure läßt Kerne etwas schrumpfen, wodurch sie deutlicher werden. Fehlt jedoch der Essigsäurezusatz, so werden auch die Zellen und besonders die Zellkerne nie so scharf abgegrenzt. Auch schadet Essigsäurezusatz in dieser geringen Menge (auf 20 ccm Neutralrot 2—3 Tropfen 1%iger Essigsäure) den Kristallen nicht. Die diagnostisch wichtigen Tripelphosphatkristalle bleiben in ihrer Form erhalten.

Ein Mangel bei beiden Färbearten F_1 und F_2 ist der Umstand, daß der Sedimentuntergrund ebenfalls mit Neutralrot gering- bis mittelgradig gefärbt wird. Bei einem Färbezusatz von 1—2 Tropfen Neutralrot bildet dies für den Untersucher kein Hindernis, und die Untersuchung bzw. die Diagnosestellung ist kaum beeinträchtigt. Nur für mikrophotographische Zwecke ist dieser Umstand nicht günstig, denn dazu sollten die gefärbten Zellen von einem hellen, fast farblosen Untergrund sich abheben. Präparate, die für mikrophotographische Zwecke gebraucht werden sollen, empfehle ich nach einer weiteren Färbemethode anzufertigen. Ich bezeichne diese Färbung als F_3. Sie wird folgendermaßen ausgeführt:

Man sedimentiert oder besser zentrifugiert den Harn und gießt den über dem Sediment stehenden Harn ab. Zu dem fast harnfreien Sediment im Zentrifugierglas gibt man 1—3 Tropfen Neutralrot je nach Menge des Sediments; das Neutralrot wird ebenfallss in 0,5—1%iger Lösung angewandt. Phenol, das zur Erhaltung des Sediments dient, empfehle ich wieder mit in die Farblösung zu geben, und zwar nach demselben Rezept wie bei F_2. Das Sediment wird sodann gut mit dem zugesetzten Farbstoff vermengt, und wir lassen es 1—2 Stunden stehen, wobei zu empfehlen ist, während dieser Zeit das Sediment 2—3mal mäßig durchzuschütteln. Läßt man die Farblösung nur einige Minuten einwirken, so wird diese beim darauffolgenden zweimaligen Auswaschen wieder aus den Zellen usw. ausgeschwemmt. Das weitere Herstellen bzw. Haltbarmachen, sowie der Lackverschluß erfolgt wie bei F_2-Methode.

Durch diese Herstellungsweise erreicht man einen fast ungefärbten Sedimentuntergrund. Der Nachteil dieser Methode besteht in der

längeren Herstellungsdauer. Ferner wird durch das Auswaschen das konservierende Phenol zum Teil wieder ausgewaschen, und es empfiehlt sich daher, bei Herstellung von Dauerpräparaten nachträglich wieder Spuren von Phenol dem gefärbten Sediment zuzusetzen (½—1 Tropfen 0,5%igen Phenols). Die Präparate sind bei sicherem Verschluß ebenfalls haltbar.

Es sind bei Herstellung von haltbaren Harnsedimentpräparaten drei wichtige Punkte von Bedeutung:

1. das Konservierungsmittel, in diesem Fall Phenol. liquefact.,
2. der exakte Verschluß, erreichbar mit dem Maaßschen Etikettenlack (Firma A. Maaß, Görlitz),
3. das Sediment muß in flüssigem Zustand unter Verschluß gebracht werden.

Es lassen sich also mit Neutralrot in Verbindung mit Phenol mittelmäßige bis gute Ergebnisse in der Herstellung von Dauerpräparaten erzielen, und um dies rasch und mit Erfolg durchzuführen, möchte ich die F_2-Methode, Abart der Methode Koch-Schugt, empfehlen.

Es tritt nun oft der Umstand ein, daß Harnsedimente nicht sofort untersucht und auch Dauerpräparate nicht sofort hergestellt werden können. Auch hier sind wir in der Lage, abzuhelfen, indem wir dem zentrifugierten Harnsediment Konservierungsmittel zusetzen. Erforderlich dabei ist, daß der Harn bzw. das so behandelte Sediment in einem Eisschrank aufbewahrt wird, um einer Bakterienbildung vorzubeugen. Wir bedienen uns folgender Zusatzmittel:

1. Phenol.

Der Phenolgehalt des Harns soll 0,5—1 % betragen (Koch-Schugt). Ein mit Phenol versetzter Harn gestattet eine nachträgliche Färbung des daraus gewonnenen Harnsediments mit Neutralrot, Neutralrot-Methylviolett und mit Seyderhelmscher Lösung, zeigt aber ganz geringe Konservierungsveränderungen.

2. Zusatz von Hayemscher Flüssigkeit.

Das Harnsediment wird mit dieser Flüssigkeit übergossen. Die so konservierten Sedimentbestandteile halten fast ohne Veränderung bis zu 10 Wochen und können jeweils wieder gefärbt werden.

3. Zusatz von Lugolscher Lösung.

Durch Versuche habe ich eine gewisse Konservierungskraft der Lugolschen Lösung nachweisen können. Die mit dieser hellgelben Lösung übergossenen Sedimente halten ohne besondere Veränderungen 4—5 Tage und sind dann sofort als Farbsediment mikroskopisch zu gebrauchen.

Alle diese Methoden haben den geringen Nachteil, daß die Sedimente mitunter angegriffen werden können. Koch-Schugt schreibt da-

rüber: „Alle diese Konservierungsmethoden stellen mit Ausnahme der Eisschrank-Methode, grobe Methoden dar, da die Sedimentbestandteile durch die betreffenden Zusätze etwas verändert werden.“ Solche Methoden nennt man auch agressive Methoden. Dies sind m. o. w. auch alle Färbemethoden. Konservative Methoden sind alle diejenigen, die das Sediment ohne jegliche Vorbereitung, so wie es aus dem unbehandelten Harn gewonnen wird, zur Untersuchung gelangen lassen.

Reihensedimentfärbung.

Die verschiedenen Harnsedimentfärbungen haben jeweils die Eigenschaft, für bestimmte Harnsedimentformen besonders geeignet zu sein; ich verweise dabei z. B. auf die Zylinderfärbung mit Neutralrot und die diagnostisch wertvolle Färbemethode besonders der Leukozyten mit Seyderhelmscher Lösung. Da wir aber nicht in der Lage sind, mit nur einer Färbung sämtliche Harnsedimente wirkungsvoll zur Darstellung zu bringen, so ist es für den Harnanalytiker wertvoll und empfehlenswert, eine Reihenfärbung durchzuführen. In Kliniken ist dies leicht durchführbar. Eine solche Untersuchungsweise ist wertvoll für die Diagnose und macht die Harnsedimentfärbung zu einem sehr interessanten und kurzweiligen Arbeitsgebiet.

Eine solche Färbungsreihe, die anzufertigen ist, wäre etwa folgende:

1. ausgewaschenes Sediment + Lugol-Lösung (1—2 Tropfen);
2. ausgewaschenes Sediment + Neutralrot mit einer Spur Essigsäure (1—2 Tropfen), s. S. 18;
3. ausgewaschenes Sediment + Seyderhelmsche Lösung (1 Tropfen);
4. ausgewaschenes Sediment + alkoholische Lösung von Sudan III (1—2 Tropfen).

Die Färbung wird am besten direkt auf dem Objektträger ausgeführt wie bei der F_2-Färbung.

ad 1: Hundeharn, aber auch Pferdeharn, ist zur Färbung mit Lugollösung geeignet, Kristalle kommen in dem gelblichen Grundfarbton schön zur Geltung und unterliegen keinen Veränderungen. Ich möchte daher die Lugolsche Lösung besonders dort empfehlen, wo hauptsächlich auf den Kristall-Sedimentbefund Wert gelegt wird. Die Nierenepithelien und Epithelien der ableitenden Harnwege sind im gelben Farbton gut dargestellt. Selbst die Kerne treten in Erscheinung, wobei der Kernfarbton etwas dunkler gehalten ist. Besonders gut werden die hyalinen und granulierten Zylinder dargestellt. Die Zylindroide mit ihren bandartig gewundenen Formen nehmen einen bräunlichen Farbton an. Ueber die Lugolsche Färbung schreibt Koch-Schugt: „Die Lugolsche Lösung ist geeignet, zur orientierenden Differenzierung zwischen Nierenepithelien und Leukozyten.“ Wesentlich dabei ist, daß die Kerne der Epithelien ziemlich deutlich in Erscheinung treten, wogegen diejenigen der Leukozyten kaum sichtbar sind. Die Nieren-

epithelien sind in hellerem Ton, die Leukozyten in etwas bräunlicherem Ton gehalten. Durch exakten Verschluß und Schutz vor Licht können diese Präparate längere Zeit haltbar bleiben.

ad 2: Ueber den Wert dieser Färbung wurde im vorhergehenden Abschnitt berichtet, s. S. 36—40. Ueber die Einzelheiten der Neutralrotfärbung zu den einzelnen Sedimentbestandteilen s. S. 18.

ad 3: Die Seyerhelmsche Lösung dient zur Differenzierung von Leukozyten mit vitaler und mortaler Reaktion. Ueber die Bedeutung dieser Färbemethode s. S. 12.

ad 4: Die Färbung mit Sudan III soll besonders den Fettgehalt des Sediments vor Augen führen, denn auch diese Ausscheidung ist mitunter diagnostisch von Bedeutung. Die Darstellung des Fetts bzw. die Erkennung desselben macht bei ungefärbten wie gefärbten Präparaten dem Anfänger manche Schwierigkeiten (Unterscheidung von Luftblasen). Durch diesen Farbzusatz treten die Fettzellen in leuchtend rötlicher Farbe in Erscheinung.

Diese Reihenfärbung beansprucht natürlich einen Mehraufwand an Zeit. Es ist aber nicht möglich, sämtliche färberischen Möglichkeiten auf ein Präparat zu übertragen. Das Harnsedimentbild und die Diagnosestellung wird aber durch eine kleine Reihensedimentfärbung entschieden klarer und sicherer.

Schlußbetrachtung.

Aus vorstehenden Ausführungen ist zu ersehen, daß eine große Anzahl Färbemethoden und auch einige Methoden zur Herstellung von gefärbten Dauerpräparaten vorhanden sind. Von den bestehenden Färbemethoden möchte ich besonders auf die Seyderhelmsche Färbeweise aufmerksam machen, die auch in der Tiermedizin mit gutem Erfolg angewendet wurde (Schwan [36]). Von Dauerpräparaten für Harnsedimente ist im Schrifttum der Veterinärmedizin noch kaum die Rede. Die von mir mit Neutralrot bzw. Neutralrot-Methylviolett gefärbten Dauerpräparate habe ich neben der genauen Ausführung der Methode Koch-Schugt noch auf eine zweite modifizierte Art nach den eingangs erwähnten Färbegrundsätzen hergestellt. Darüber sei nun folgendes abschließendes Urteil abgegeben.

Das Neutralrot ist ein für die Sedimentfärbung gut brauchbarer Farbstoff. Harnzylinder, hyaline sowie granulierte Zylinder färbt Neutralrot u. a. so deutlich, daß man diese Bestandteile mit einiger Uebung auch gut bei schwacher Vergrößerung erkennen kann. Nebenbei werden aber auch die Epithelzellformen sowie die Leukozyten gut dargestellt. Neutralrot, mit einer Spur Essigsäure versetzt (F_2), bringt die Zellkerne in leuchtend roter Farbe zur Darstellung; in Verbindung mit

Methylviolett hat Neutralrot auch eine differentialdiagnostische Bedeutung, und zwar in der Unterscheidung von Wachszylindern und hyalinen Zylindern. Leukozyten, Epithelien, sowie hyaline Zylinder werden mit diesem Farbstoff in roter bis rotbrauner Farbe dargestellt, wogegen sich Wachszylinder tiefblau färben.

Neutralrot bzw. Neutralrot-Methylviolett haben ihre Färbekraft nicht nur zu Momentanfärbungen bewiesen, sondern sie sind mit Erfolg bei den von mir hergestellten Dauerpräparaten verwendet worden. Das dem Neutralrot zugesetzte Phenol hat sich als Konservierungsmittel gut bewährt und war ohne zerstörende Einwirkung auf Sedimentbestandteile. Durch ständige Nachprüfung der hergestellten Dauerpräparate konnte ich feststellen, zu welchem Zeitpunkt und warum verschiedene Präparate ihre Haltbarkeit und damit ihre Verwendungsfähigkeit verloren haben. Darüber ist folgendes zu sagen: Wenn Präparate kurze Haltbarkeitsdauer aufwiesen, so war dies teilweise durch die Zersetzlichkeit des Sediments selbst bedingt. Solche Präparate zeigten oft am zweiten Tag schon Veränderungen. Viele gefertigte Präparate, besonders zu Beginn meiner Versuche, verloren ihre Beständigkeit erst nach und nach und waren nach 5—10 Tagen unbrauchbar. Bei diesen Fällen konnte ich fast immer eine kleine Beschädigung am Lackverschluß bemerken. Nach meinen Erfahrungen ist daher der wichtigste Punkt bei Herstellung von Dauerpräparaten der sichere luftdichte Verschluß; dieser ist mit dem Maaßschen Etikettenlack mit ziemlicher Sicherheit zu erreichen. Dazu ist notwendig, daß die Präparatränder nach der beendeten Herstellung noch enmal mit demselben Lack überstrichen werden. Ein zweiter wichtiger Punkt bei der Herstellung brauchbarer Dauerpräparate ist, daß das Sediment in flüssigem Zustand zum Einschluß kommt. Diese Tatsache war mir zu Beginn der Nachprüfung der Methode Koch-Schugt nicht klar, jedoch zeigten die Versuche selbst, daß Präparate, die zu stark (unter der Lampe) eintrockneten, unbrauchbar waren. Sämtliche Sedimentbestandteile waren geschrumpft, verklebt und unkenntlich. Es ist mir daher auch fast unverständlich, wie man die oft sehr zarten Harnsedimentbestandteile (Zellen, Leukozyten) nach Art einer Bakterienfärbung durch Trocknen und Fixieren, ja sogar Härten in Dauerpräparaten unverändert erhalten will (vgl. Methode nach Cohn, s. S. 15). Einige von mir nach der Cohnschen Methode angefertigte Präparate konnten nur negative Ergebnisse erzielen.

Die von mir nach der F_1- (Koch-Schugt) und F_2-Methode hergestellten Präparate haben bewiesen, daß man in der Lage ist, Dauerpräparate herzustellen, denn nach 6 Monaten war das konservierte Sediment noch in flüssigem Zustand erhalten, und die darin eingebetteten beweglichen Zellen, Zylinder, zeigten nahezu dieselben Farbtöne wie kurz nach der Färbung und dem Verschluß. Es ist aber geboten, die Präparate vor den bleichenden Sonnenstrahlen zu schützen. In Bezug auf die beiden Herstellungsmethoden muß ich feststellen, daß

die hergestellten Präparate nach Koch-Schugt wohl haltbar sind, aber wegen der teilweise mangelhaften Ergebnisse in der Sedimentdarstellung bei Tierharnen (Hunden) nicht vollauf befriedigen. Worauf dies beruht, habe ich auf S. 36—37 zu erklären versucht. Die etwas abgeänderte Färbemethode nach Koch-Schugt (F_2-Methode) lieferte im Durchschnitt befriedigende Ergebnisse. Diese besseren Ergebnisse in Form gut erhaltener unveränderter Sedimentbestandteile führe ich zurück auf den viel geringeren Farbzusatz und das direkte Färben auf dem Objektträger.

Ich komme zu dem Ergebnis, daß wir die Möglichkeit haben, auf einfache rasche Färbeweise gefärbte Dauerpräparate (mindestens 6 Monate haltbar) mit ziemlicher Sicherheit herzustellen.

Zusammenfassung:

1. Neutralrot bzw. Neutralrot-Methylviolett ist zur Färbung von Harnsedimenten bei Hunden geeignet.
2. Mit Neutralrot bzw. Neutralrot-Methylviolett in Verbindung mit Phenol sind haltbare Harnsedimentpräparate (Dauerpräparate) herstellbar, die eine Haltbarkeitsdauer von mindestens 6 Monaten aufweisen.
3. Die Methode nach Koch-Schugt (F_1-Methode) kann zur Herstellung von haltbaren Sedimentpräparaten aus Hundeharn nicht voll befriedigen.
4. Die abgeänderte Methode nach Koch-Schugt (F_2-Methode) liefert befriedigende Ergebnisse bei der Herstellung von Dauerpräparaten aus Hundeharn und kann empfohlen werden.
5. Zu mikrophotographischen Zwecken soll der Sedimentuntergrund den gefärbten Bestandteilen gegenüber farblos erscheinen; dies wird erreicht durch die auf S. 39 angegebene F_3-Methode.
6. Zur vorübergehenden Konservierung des Harnsediments haben sich Phenol, Hayemsche Flüssigkeit und Lugollösung als Zusatzflüssigkeit bewährt.

Am Schluß meiner Arbeit ist es mir eine angenehme Pflicht, dem Vorstand der Medizinischen Tierklinik, Herrn Professor Dr. Nörr, für die gütige Ueberlassung des Themas sowie für die stets wohlwollende Unterstützung meiner Arbeit verbindlichen Dank auszusprechen.

Harnsedimente gefärbt nach F_2 Methode mit Neutralrot

Abbildung I (Fall 17)

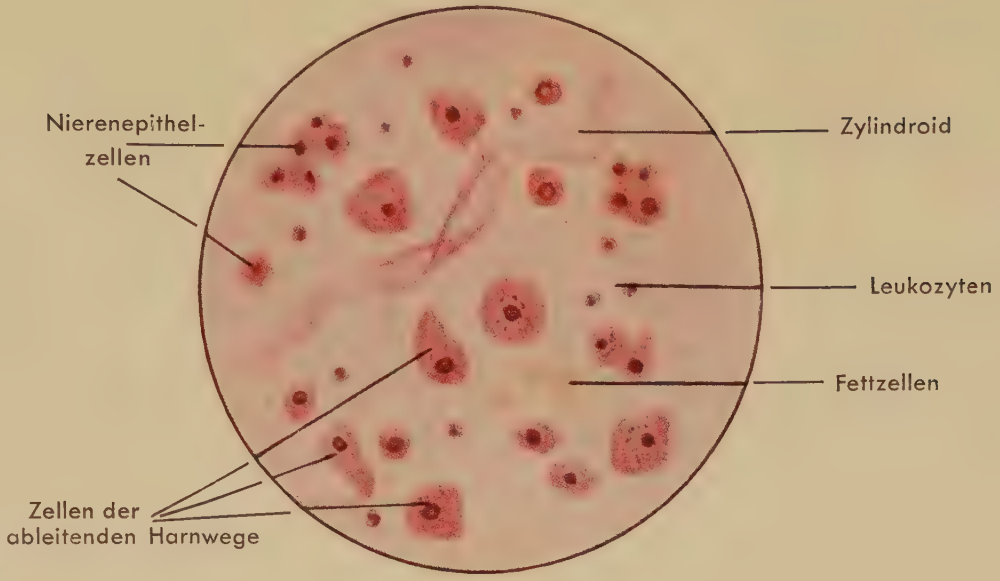

Sedimentbestandteile des Hundeharns
Sammelpräparat (ungefärbt)

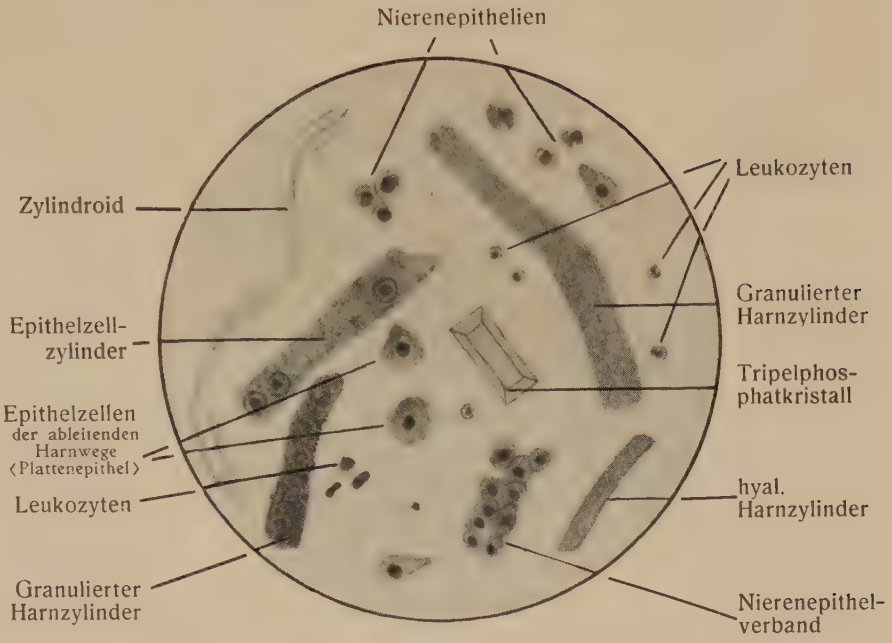

Schrifttum.

1. **Bühler, H.**: Ein Beitrag zur Untersuchung auf Albumin im Harn verschiedener Haustiere. Diss. München 1937.
2. **Christensen**: Zit. nach Sahli, Lehrb. d. klin. Unt.-Meth.
3. **Cohn**: Ztschr. f. klin. Med. Bd. 38, 1899.
4. **Ehrlich**: Zit. nach Enzyklopädie d. mikroskop. Technik, 1927, Bd. III, Verlag Urban u. Schwarzenberg, Berlin-Wien.
5. **Ellenberger** u. **Günther**: Histologie der Haussäugetiere, 2. Aufl., Berlin 1901.
6. **Freud**: Zit. nach Necker, Münchn. Med. Wschr. 1905, Nr. 11, S. 532.
7. **Friedberger-Fröhner**: Klin. Untersuchungsmethoden. 5. Aufl. Stuttgart 1913.
8. **Fröhner, E.**: Lehrbuch der klin. Untersuchungsmethoden, 6. Aufl. Stuttgart 1923.
9. **Fröhner-Zwick**: Lehrbuch der spez. Path. u. Ther. der Haustiere, 9. Auflage, Stuttgart 1925.
10. **Gierke, H.**: Färberei zu mikroskopischen Zwecken. Ztschr. f. wiss. Mikroskopie, Bd. 1 und 2.
11. **Hauser** u. **Poßner**: Zit. nach Seyderhelm, im Handbuch d. Urologie.
12. **Hofbauer, Ludw.**: Untersuchungen über das Vorkommen der Leukozyten und anderen Zellen im Harn gesunder Haussäugetiere. Diss. Leipzig 1925.
13. **Hutyra-Marek-Manniger**: Spezielle Path. u. Ther. der Haussäugetiere. 8. Aufl. 1938.
14. **Jakob, H.**: Diagnose u. Therapie der inneren Krankheiten des Hundes. 2. Aufl. 1924.
15. **Kitt, Th.**: Bakterienkunde u. pathologische Mikroskopie, Verlag von Moritz Perles, Wien 1903.
16. **Knapp**: Zentralbl. f. inn. Med. 1902, Nr. 1.
17. **Knoll**: Ztschr. f. Heilkunde 5, S. 289.
18. **Koch, Th.** u. **P. Schugt**: Chemische und mikroskopische Untersuchungen vom kranken Menschen. Wissenschaftl. Verl.-Ges. Stuttgart.
19. **Kozlowski**: Zit. nach Wederhake, Münchn. med. Wschr., Bd. 52, 1905, S. 1788.
20. **Krause, P.**: Lehrbuch der klin. Diagnostik. 2. Aufl. Jena 1913.

21. **Kuttner:** Zit. nach Lenhartz, Mikroskopie u. Chemie, 1895, S. 275.

22. **Lichtenberg-Völker, Wildholz:** Handb. d. Urologie, Berlin 1926.

23. **Lichtwitz, L.:** Die Praxis der Nierenkrankheiten. Berlin 1934. 3. Aufl.

24. **Liebmann:** Münchn. Med. Wschr. 1904, S. 1768.

25. **Lüth, Ludw.:** Untersuchungen über die physikalischen, chemischen und mikroskopischen Eigenschaften des Harnes gesunder und kranker Hunde. Diss. Berlin 1910.

26. **Lutz-Schugt:** Atlas der Mikroskopie der Harnsedimente. Wissenschaftl. Verlag G.m.b.H., Stuttgart 1934.

27. **Malkmus:** Grundriß der klinischen Diagnostik. 1899.

28. **Marek, J.:** Lehrbuch der klinischen Diagnostik der inneren Krankheiten der Haustiere. Jena 1912.

29. **Müller-Seifert:** Taschenbuch der medizinisch-klinischen Diagnostik. München 1934.

30. **Posner:** Zit. nach Sahli: Lehrbuch der klinischen Untersuchungsmethoden, s. u. 32.

31. **Quensel:** Zit. nach Koch-Schugt, s. u. 18.

32. **Sahli, H.:** Lehrbuch der klinischen Untersuchungsmethoden. Leipzig-Wien 1928.

33. **Schmidt-Scheunert:** Anleitung zur mikroskopischen und chemischen Diagnose der Krankheiten der Haustiere. 3. Aufl. der Diagnostik von Siedamgrotzky und Hofmeister, Hannover 1918.

34. **Schmorl, G.:** Die pathologisch-histologischen Untersuchungsmethoden. 6. Aufl. Berlin 1934.

35. **Schott:** Münchn. Med. Wsch. 1912, S. 182.

36. **Schwan, F.:** Klinische Erfahrungen mit der Harnsedimentfärbung nach Seyderhelm bei Pferd, Rind und Hund. Diss. Gießen 1928.

37. **Senator, H.:** Virchows Archiv Bd. 131, S. 385.

37a. **Senator, H.:** Zit. nach Lüth, s. u. 25.

38. **Seyderhelm:** Einführung in die praktische Anwendung hochkolloidaler Farbstofflösungen. Chem. Fabrik Promonta, Hamburg.

39. **Seyderhelm:** Deutsche Med. Wschr. 1925, S. 180.

40. **Stetter, R.:** Die Häufigkeit der Nierenerkrankungen beim Hund. M.T.W. 1931, Nr. 8.

41. **Wederhake:** Münchn. Med. Wschr. 1905, S. 1788.

42. **Wirth, D.:** Enzyklopädie für Tierheilkunde und Tierzucht, Bd. 7, 1930.

Lebenslauf.

Ich, Albert Korherr, wurde geboren am 6. Oktober 1912 als Sohn des Gutspächters Gregor Korherr und seiner Ehefrau Sofie, geb. Brobeil, in Egelstal bei Horb a. Neckar.

Nach 4 Klassen Volksschule trat ich in die Realschule unserer Oberamtstadt Horb ein. Das Examen der mittleren Reife bestand ich am Real-Gymnasium zu Rothenburg a. N. Ab Obersekunda gehörte ich der Oberrealschule zu Tübingen a. N. an, wo ich am 27. Februar 1933 die Reifeprüfung bestand.

Vom Sommersemester 1933 ab studierte ich an der Tierärztlichen Fakultät der Ludwig-Maximilians-Universität zu München, wo ich im Wintersemester 1935 die tierärztliche Vorprüfung bestand. Außer meinem 7. Semester (Sommersemester 1936), das ich an der Tierärztlichen Hochschule zu Hannover erledigte, verbrachte ich die anderen 8 Semester an der Münchener Tierärztlichen Fakultät, wo ich am 7. Dezember 1937 das tierärztliche Examen ablegte.

Meiner dreimonatigen Schlachthoftätigkeit genügte ich am Städt. Vieh- und Schlachthof zu Ludwigsburg a. Neckar.

Nach einer kurzfristigen militärischen Uebung erhielt ich am 1. Juni 1938 die Aushilfsassistentenstelle an der Medizinischen Tierklinik der Tierärztlichen Fakultät München, die ich bis zum 30. Juni 1939 inne hatte.